

Efek Proteksi Ekstrak Cymbopogon nardus pada Histologi Testis Mencit (Mus musculus) Setelah Induksi Timbal Asetat

by Rofiatun Solekha

Submission date: 15-Aug-2023 07:44PM (UTC-0700)

Submission ID: 2146444285

File name: ogi_Testis_Mencit_Mus_musculus_Setelah_Induksi_Timbal_Asetat.pdf (211.69K)

Word count: 3406

Character count: 20525

Efek Proteksi Ekstrak *Cymbopogon nardus* pada Histologi Testis Mencit (*Mus musculus*) Setelah Induksi Timbal Asetat**Protective Effect of *Cymbopogon nardus* on Mice Testis Histological After Induced by Lead Acetate**

Lilis Maghfuroh¹, Putri Ayu Ika Setiyowati^{2*}, Rofiatun Solekha²,
Khoirun Nisa¹, Nynda Ayu Nadira Savitri²

¹Program Studi S1 Keperawatan, Fakultas Ilmu Kesehatan, Universitas Muhammadiyah Lamongan
Jl. Plalangan, Plosowahyu, Lamongan 62218, Indonesia

²Program Studi S1 Biologi, Fakultas Sains Teknologi dan Pendidikan,
Universitas Muhammadiyah Lamongan

Jl. Plalangan, Plosowahyu, Lamongan 62218, Indonesia

*Email : putriayuikasetiyowati@gmail.com

Diterima 31 Januari 2022 / Disetujui 16 Maret 2022

ABSTRAK

Penelitian ini bertujuan untuk mengetahui efek perlindungan ekstrak serai wangi *Cymbopogon nardus* (*C. nardus*) terhadap induksi timbal asetat. Sebanyak 25 mencit jantan strain BALB/C secara acak dibagi menjadi lima kelompok. Kelompok kontrol negatif hanya mendapat injeksi sub cutan Na-CMC 0,5% selama 30 hari ; kontrol positif diinjeksi sub cutan timbal asetat sebanyak 7 mg/kg bb selama 5 hari; P1, P2, dan P3 secara berturut-turut diinjeksi sub cutan timbal asetat 7 mg/kg bb selama 5 hari kemudian dilanjutkan dengan injeksi ekstrak *C. nardus* sebanyak 25, 50, dan 100 mg/kg bb selama 25 hari. Pada akhir penelitian semua mencit dikorbankan dan dilakukan koleksi testis. Jaringan testis diproses menggunakan pewarnaan Hematoxylin-Eosin. Hasil menunjukkan bahwa terjadi peningkatan sel spermatogonia, sel spermatosit, dan sel spermatid serta diameter tubulus seminiferus dibandingkan dengan kelompok positif. Dosis optimal yang paling mampu memperbaiki kerusakan jaringan testis yaitu 25 mg/kg bb.

Kata kunci : *Cymbopogon nardus*; timbal asetat; testis; reactive oxygen species; sel spermatogenik

ABSTRACT

This study aimed to determine the protective effect of *Cymbopogon nardus* (*C. nardus*) extract against lead acetate exposure. A total of 25 male mice BALB/C were randomly divided into five groups. The negative control group only received 0.5% Na-CMC subcutaneously for 30 days; positive control was given 7 mg/kg bw of lead acetate subcutaneously for 5 days; P1, P2, and P3 were sequentially injected with 7 mg/kg bw subcutaneously for 5 days followed by injection of 25, 50, and 100 mg/kg bw of *C. nardus* extract for 25 days. At the end of the study all mice were sacrificed and testes were collected. Testicular tissue using Hematoxylin-Eosin staining. The results showed that there was an increase in spermatogonia cells, spermatocytes, and spermatid cells as well as the diameter of the seminiferous tubules compared to the positive group. The optimal dose most capable of repairing testicular tissue damage was 25 mg/kg bw.

Keywords : *Cymbopogon nardus*; lead acetate; testis; reactive oxygen species; spermatogenic cells

PENDAHULUAN

Prevalensi infertilitas di Indonesia meningkat setiap tahun, berdasarkan data dari Perhimpunan Fertilisasi In Vitro Indonesia (Perfitri) pada 2017, terdapat 1.712 pria dan 2.055

wanita yang mengalami infertilitas. Infertilitas adalah Infertilitas tidak hanya dialami oleh wanita saja namun, dalam kasus ini faktor pria bertanggung jawab 36% sedangkan 64% berada pada wanita (Ma et al., 2021). Penyebabnya pun

bervariasi, diantaranya dapat disebabkan oleh faktor hormonal, psikologis, patologis karena penyakit di organ-organ reproduksi pada wanita maupun pria, termasuk akibat senyawa-senyawa toksik penyebab pencemaran lingkungan. Infertilitas merupakan kegagalan pasangan untuk mendapatkan kehamilan sekurang-kurangnya dalam dua belas bulan berhubungan seksual secara teratur tanpa kontrasepsi (Borghet & Wyns, 2018).

Pencemaran lingkungan menjadi salah satu faktor yang berperan terhadap infertilitas pada pria yaitu dengan terjadinya penurunan kualitas spermatozoa. Tingkat pencemaran lingkungan di Indonesia seperti pemakaian bensin bertimbal ternyata emisi gas buangnya dapat berpengaruh terhadap kualitas spermatozoa hal tersebut dikarenakan kadar timbal yang ada di udara berkorelasi dengan peningkatan kadar timbal di dalam darah, sehingga berdampak pada penurunan konsentrasi spermatozoa dan motilitasnya (Widawati et al., 2017). Berdasarkan penelitian induksi timbal asetat pada mencit jantan dapat menyebabkan penurunan protein terlarut, dan albumin, penurunan kualitas dan fertilitas spermatozoa. Timbal asetat dapat masuk ke dalam tubuh melalui sistem inhalasi/ pemapasan, selanjutnya di dalam tubuh senyawa timbal asetat akan terdegradasi sehingga ion Pb^{2+} akan terlepas ke pembuluh darah. Ion Pb^{2+} tersebut akan terbawa oleh aliran darah menuju jaringan dan organ-organ vital seperti hepar, ginjal, dan testis (Suhargo et al., 2019). Timbal asetat dapat menginduksi peningkatan *Reactive Oxygen Species* (ROS) dalam tubuh melalui reaksi lipid yang menghasilkan lipid peroksida (Suryatini & Rai, 2018). Suhargo (2019) menyatakan induksi timbal asetat sebanyak 0,7 g/L mampu menurunkan kualitas spermatozoa dari mencit jantan, dengan pemberian ekstrak okra yang tinggi akan kandungan antioksidannya mampu memperbaiki kembali kualitas spermatozoa. Aktifitas antioksidan *Cymbopogon schoenanthus* dengan dosis 100 mg/kg berat badan dapat mengembalikan kadar optimal dari hormon FSH dan LH setelah diinduksi bahan toksik berupa formalin (Sief et al., 2020). Selain tumbuhan di atas, masih banyak tumbuhan potensial lainnya yang memiliki aktivitas antioksidan tinggi khususnya dari genus

Cymbopogon yaitu tumbuhan serai wangi (*Cymbopogon nardus*).

Belum ada data penelitian yang melaporkan secara spesifik mengenai optimalisasi efek protektif dari tumbuhan *C. nardus* terhadap sistem organ jantan padahal keberadaan tumbuhan ini sangat melimpah dan mudah ditemukan. Penelitian ini bertujuan untuk mengetahui potensi ekstrak *C. nardus* sebagai efek perlindungan terhadap spermatozoa setelah diinduksi timbal asetat menggunakan variasi dosis yaitu 25, 50, dan 100 mg/kg BB sehingga diperoleh dosis seberapa optimal penggunaan ekstrak *C. nardus* untuk memulihkan kualitas sel spermatozoa yang mengalami kerusakan. Kualitas sel spermatozoa yang diukur pada penelitian ini yaitu melalui pengamatan histopatologi tubulus seminiferus dengan parameter pengamatan yaitu diameter tubulus seminiferus dan perhitungan sel spermatogenik diantaranya sel spermatogonia, sel spermatosit, dan sel spermatid.

METODE PENELITIAN

Penelitian ini berlangsung selama 2 bulan. Perlakuan terhadap hewan coba dilakukan di Laboratorium Anatomi dan Fisiologi, Universitas Muhammadiyah, Lamongan, sedangkan pengamatan histologi testis dilakukan di Laboratorium Anatomi-Histologi, Universitas Brawijaya, Malang. Penelitian ini sudah diperiksa oleh Komisi Etik Penelitian Universitas Brawijaya dengan nomor: 129-KEP-UB-2021.

Alat dan Bahan

Alat yang digunakan, yaitu timbangan analitik, *rotary vacuum evaporator*, gelas beaker, batang pengaduk, pipet tetes, hemositometer, mikroskop binokuler, *counter*, obyek glass, cover glass, cawan pPetri, dissecting set, *urine container*, gelas arloji, micropipet, dan mikrotom.

Bahan yang digunakan, yaitu timbal asetat 7 mg/kg; bubuk serai wangi; alkohol 70%, pakan mencit BR2, aquades untuk minum mencit; untuk pembuatan preparat histopatologi testis diperlukan testis mencit, aquades, xylol, entelan, pewarna hematoksilin eosin, formalin, parafin, *neutral*

buffer formaline 10% (nbf 10%), dan alkohol bertingkat; untuk pengamatan kualitas spermatozoa digunakan PBS (*Phosphate buffer saline*), NaCl 0,9%, aquades, larutan eosin.

Pembuatan Ekstrak dan dosis ekstrak Serai Wangi (*Cymbopogon nardus*)

Pembuatan ekstrak *C. nardus* dimulai dengan batang serai dipotong kemudian dikeringkan dengan menggunakan oven pada suhu 60°C untuk menjadi simplisia. Lalu dihancurkan dengan penggiling hingga menjadi bubuk, dimaserasi sebanyak 3 kali dengan ketentuan setiap 2 jam di aduk. Hasil dari maserasi disaring menggunakan kertas saring dan dipekatkan dengan *rotary vaccum evaporator* (Nursalam, 2013). Kemudian dilakukan penimbangan untuk menentukan takaran ekstrak serai dalam berbagai tingkat dosis (25, 50, dan 100 mg/kg).

Aklitimasi Hewan Uji

Hewan uji terlebih dahulu diadaptasikan terhadap lingkungan laboratorium selama 2 minggu, diberi makan berupa pellet dan air minum secara *ad libitum* (Ahangarpour et al., 2014).

Perlakuan terhadap Hewan Uji

Hewan uji yang digunakan dalam penelitian ini adalah 25 ekor mencit jantan strain BALB/C usia 8 minggu dengan berat 25 gram, menjadi 5 kelompok. Kelompok perlakuan tersebut yaitu:

- KN (Kontrol negatif): Injeksi sub-cutan Na-CMC 0,5% sebanyak 0,1 mL selama 30 hari
- KP (Kontrol positif): Injeksi sub-cutan timbal asetat 7g/L sebanyak 0,1 mL selama 5 hari
- P1 : Injeksi sub-cutan timbal asetat 7g/L sebanyak 0,1 mL selama 5 hari kemudian diinjeksi ekstrak *C. nardus* 25 mg/kg bb sub-cutan sebanyak, 0,1 mL selama 25 hari.
- P2 : Injeksi sub-cutan timbal asetat 7g/L sebanyak 0,1 mL selama 5 hari kemudian diinjeksi ekstrak *C. nardus* 50 mg/kg bb sub-cutan sebanyak, 0,1 mL selama 25 hari.
- P3 : Injeksi sub-cutan timbal asetat 7g/L sebanyak 0,1 mL selama 5 hari kemudian

diinjeksi ekstrak *C. nardus* 100 mg/kg bb sub-cutan sebanyak, 0,1 mL selama 25 hari.

Pada hari ke 26, yaitu setelah perlakuan selesai, mencit dikorbankan dengan cara pembusuan dengan kloroform, lalu dibedah dan diambil bagian testis kemudian dimasukkan ke dalam larutan *neutral buffer formaline*.

Pengamatan Histopatologi Testis

Koleksi testis pada larutan *neutral buffer formaline* selanjutnya dibuat preparat histologi dengan metode parafin dan hematoksin eosin dengan ketebalan 5 μ m. Prosedur pengamatan parameter yang diamati pada preparat testis mencit yaitu:

Diameter Tubulus Seminiferus

Tuliskan kalimat secara lengkap Dengan menggunakan mikrometer, diukur antara dua titik yang bersebrangan pada garis tengahnya, titik tersebut berada pada membran basalis tubulus seminiferus. Tubulus yang dipilih adalah tubulus yang memiliki penampang bulat dengan ukuran yang kurang lebih sama. Hasil pengukuran dinyatakan dalam satuan mikrometer (μ m) (Khakpour et al., 2012).

Perhitungan sel-sel Spermatogenik

Sel-sel spermatogenik yang diamati meliputi spermatogonia, spermatosit dan spermatid dihitung secara langsung pada tubulus seminiferus dengan perbesaran mikroskop 400x. Pemotretan sediaan histologi dilakukan dengan *software optilab viewer* dan penghitungan sel-sel spermatogenik dilakukan dengan *software image raster*.

Analisis Data

Data perhitungan yang diperoleh, dianalisis secara kuantitatif menggunakan ANOVA dengan software SPSS 20, taraf kepercayaan 95% ($\alpha=0,05\%$).

HASIL DAN PEMBAHASAN

Hasil pada penelitian menunjukkan diameter tubulus seminiferus, jumlah sel spermatogonia, sel

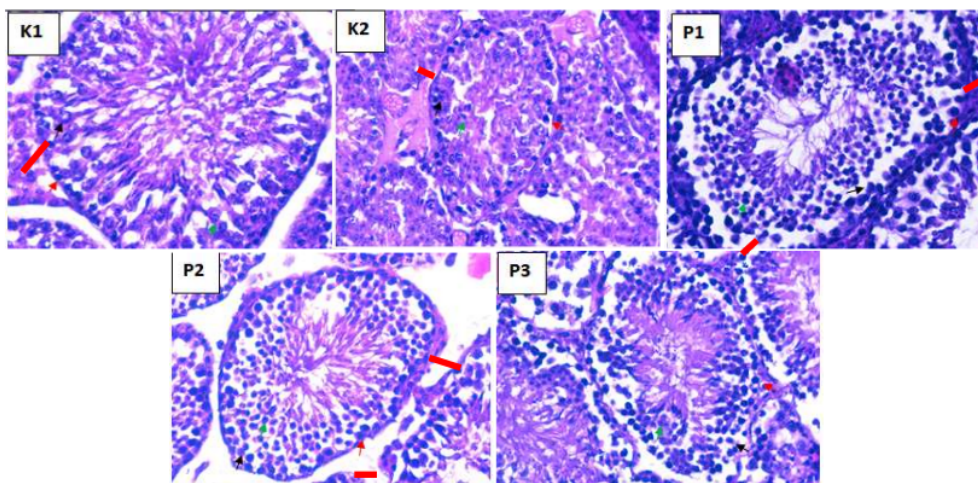
spermatisit, dan sel spermatid pada kontrol positif yang diinduksi oleh timbal asetat memiliki nilai yang lebih rendah dari kontrol negatif (normal) dan kelompok yang diberi perlakuan ekstrak *C. nardus* (Tabel 1). Hasil ini membuktikan bahwa induksi timbal asetat menyebabkan kerusakan sel,

hal tersebut dapat terjadi karena timbal mampu memicu peningkatan radikal bebas yang dapat menurunkan kadar FSH dan LH sehingga sintesis hormon testosteron akan terganggu (Kucukler et al., 2020).

Tabel 1. Efek pemberian ekstrak *C. nardus* setelah induksi timbal asetat terhadap diameter tubulus seminiferus, jumlah sel spermatogonia, spermatisit, dan spermatid.

Perlakuan	Diameter tubulus seminiferus (μm)	Sel		Sel Spermatid
		Spermatogonia	Spermatisit	
KN	227,56 \pm 25,14 ^a	41,2 \pm 3,03 ^a	45,20 \pm 3,56 ^a	184,00 \pm 7,31 ^a
KP	110,17 \pm 15,45 ^d	21,40 \pm 3,91 ^c	18,80 \pm 3,70 ^b	45,40 \pm 2,97 ^b
P1	187,92 \pm 28,61 ^b	34,20 \pm 0,84 ^b	39,80 \pm 3,96 ^c	157,00 \pm 5,48 ^c
P2	159,19 \pm 5,56 ^c	31,80 \pm 1,30 ^b	33,60 \pm 1,14 ^d	120,00 \pm 13,51 ^d
P3	122,80 \pm 11,83 ^d	24,20 \pm 3,42 ^c	25,00 \pm 3,39 ^e	67,80 \pm 9,12 ^e

Keterangan: Perbedaan superskrip pada kolom yang sama menunjukkan perbedaan nyata ($p < 0,05$). Data disajikan dalam rata-rata \pm SD



Gambar 1. Perbandingan gambaran jaringan tubulus seminiferus testis pada kelompok kontrol negatif Na-CMC 0,5% (K1); kontrol positif timbal asetat 7g/L (K2); perlakuan timbal asetat 7g/L dan ekstrak *C. nardus* 25 mg/kg bb (P1); perlakuan timbal asetat 7g/L dan ekstrak *C. nardus* 50 mg/kg bb (P2); perlakuan timbal asetat 7g/L dan ekstrak *C. nardus* 100 mg/kg bb (P3). Panah (\blacktriangleright) menunjukkan sel spermatogonium; (\blacktriangledown) spermatisit; (\blacktriangledown) spermatid; dan (\blacktriangleleft) ketebalan diameter tubulus seminiferus (Hematoxylin Eosin : Perbesaran 400x)

Berdasarkan tabel di atas, terdapat perbedaan yang signifikan antar kelompok kontrol maupun perlakuan yaitu pada pengamatan jumlah sel spermatisit dan sel spermatid. Sedangkan pada jumlah sel spermatogonia, tidak ada perbedaan yang signifikan pada kelompok kontrol yang diinduksi oleh timbal asetat dengan kelompok

perlakuan ekstrak *C. nardus* dengan dosis 100 mg/kg bb demikian juga pada pengamatan diameter tubulus seminiferus. Dengan demikian dapat disimpulkan bahwa pemberian ekstrak *C. nardus* dengan dosis 25 mg/kg bb dan 50 mg/kg bb secara signifikan mampu mengembalikan kerusakan sel-sel spermatogenik. Namun, di antara

ke dua dosis tersebut, dosis 25 mg/kg bb memiliki rata-rata yang lebih tinggi dibandingkan dengan dosis 50 mg/kg bb. Hasil penelitian ini mampu mengindikasikan bahwa kandungan antioksidan yang terdapat pada ekstrak *C. nardus* mampu mengembalikan kualitas spermatozoa yang mengalami kerusakan akibat induksi timbal asetat.

Timbal telah lama dikenal sebagai logam yang digunakan dalam pembuatan berbagai bahan seperti baterai dan pelapis kabel listrik. Namun, penggunaan timbal ini memiliki dampak yang sangat buruk terhadap kesehatan. Beberapa penelitian menyebutkan bahwa tidak ada batas yang aman dalam penggunaan timbal, akumulasi dari paparan timbal di dalam darah akan menyebabkan timbulnya berbagai macam gangguan (Flora et al., 2012). Terdapat 3 mekanisme toksisitas timbal, yang pertama yaitu mengganggu hipofisis anterior yang berfungsi untuk mengatur pertumbuhan, pematangan organ dan fungsi hormon reproduksi, dengan demikian menyebabkan terjadinya penurunan kadar FSH dan LH dengan cara menghambat GnRH (*Gonadotropin Releasing Hormone*), yang kedua yaitu dengan meningkatkan jumlah *Reactive Oxigene Species* (ROS) dan yang terakhir yaitu menurunkan aktivitas antioksidan. Timbal mampu menurunkan aktivitas antioksidan melalui deaktivasi glutathion dengan cara mengikat gugus sifhidril. Glutathion merupakan antioksidan yang ditemukan pada hepar yang memiliki peran dalam pengikatan radikal bebas (Zhou et al., 2019)

Testis merupakan organ yang sangat penting dalam proses spermatogenesis yang di dalamnya terdapat tubulus seminiferus sebagai tempat sel-sel spermatogenik berkembang menjadi spermatozoa. Sel spermatogenik yang belum berkembang menjadi sel spermatozoa berpotensi mengalami gangguan akibat ROS (Isdadiyanto & Tana, 2020). Hal tersebut dikarenakan di dalam testis mengandung asam lemak ganda tak jenuh dan rendahnya kapasitas antioksidan. Kondisi tersebut menggambarkan bahwa kelompok positif yang diinduksi oleh timbal asetat 7g/L menunjukkan penurunan jumlah sel spermatogenik yang signifikan dan paling rendah (Bouazza et al., 2020). Penelitian ini menggunakan ekstrak *C. nardus* yang bertujuan untuk memperbaiki

kerusakan sel spermatogenik akibat induksi timbal asetat, hal tersebut dikarenakan kandungan antioksidan pada *C. nardus* yang cukup tinggi sehingga mampu menghambat oksidasi yang disebabkan oleh toksisitas timbal (Rahim et al., 2013). Selain itu, terdapat juga studi menyebutkan bahwa *C. nardus* memiliki potensi dalam meningkatkan hormon testosteron dan dapat berfungsi sebagai imunomodulator (Ayu et al., 2021). Pemahaman tersebut mendorong peneliti untuk membuktikan efek perlindungan *C. nardus* terhadap sel spermatogenik akibat induksi timbal asetat dan ketebalan tubulus seminiferus dari testis menciit.

Jumlah sel spermatogonia, sel spermatosit, dan sel spermatid kelompok perlakuan ekstrak *C. nardus* menunjukkan peningkatan yang signifikan, walaupun pada pemberian dosis tinggi 100 mg/kg bb ekstrak *C. nardus* belum mampu memberikan peningkatan perbaikan sel spermatogonia namun memiliki rata-rata yang lebih tinggi dibandingkan dengan kelompok positif yang diinduksi oleh timbal asetat saja. Kandungan antioksidan pada *C. nardus* khususnya dari golongan flavonoid. Flavonoid merupakan golongan antioksidan eksogen, ketika terjadi peningkatan ROS di dalam sel yang disebabkan oleh induksi timbal asetat menyebabkan ketidakseimbangan antara ROS dan antioksidan endogen (di dalam tubuh) (Leonardo et al., 2015). Oleh sebab itu, pemberian ekstrak *C. nardus* akan membantu sel untuk menjaga integritas membran melalui mekanisme homeostatis yaitu mempertahankan kadar ROS dengan antioksidan eksogen dalam kondisi yang setimbang (Alahmar et al., 2021). Hasil penelitian ini relevan dengan penelitian yang sudah dilakukan sebelumnya mengenai potensi ekstrak serai dapur (*C. citratus*) yang merupakan satu genus dengan serai wangi yaitu *Cymbopogon* terhadap jumlah sel spermatogenik setelah induksi timbal asetat, dalam penelitian tersebut diungkapkan bahwa pemberian ekstrak *C. citratus* 500 mg/kg bb tanpa induksi timbal asetat dapat meningkatkan kualitas spermatozoa melalui parameter peningkatan jumlah sel spermatogenik, morfologi, dan motilitas sedangkan hasil dari perlakuan pemberian ekstrak *C. citratus* 500 mg/kg bb setelah induksi timbal asetat dapat

memperbaiki kualitas spermatozoa sama seperti nilai normal sebelum pemberian ekstrak dan tanpa induksi timbal asetat (Victor et al., 2020).

Ketebalan tubulus seminiferus diukur mulai dari membran basal sampai sel spermatogenik luar, yaitu daerah dekat lumen tubulus seminiferus. Kepadatan tubulus seminiferus pada pengamatan penelitian ini menunjukkan adanya perbedaan antar kelompok (Gambar 1).

KESIMPULAN

Berdasarkan hasil penelitian ini, pemberian ekstrak *C. nardus* mampu memperbaiki kerusakan sel spermatogenik dan diameter tubulus seminiferus setelah diinduksi timbal asetat sebanyak 7 g/L pada dosis yang optimal yaitu 25 mg/kg bb.

UCAPAN TERIMA KASIH

Penulis mengucapkan terima kasih kepada Kementerian Pendidikan, Kebudayaan, Riset dan Teknologi melalui Hibah Riset Keilmuan yang telah mendanai penelitian ini dengan nomor SK: 4025/E4/AK.04/2021

DAFTAR PUSTAKA

- Ahangarpour, A., Oroojan, A. A., & Radan, M. (2014). Effect of aqueous and hydro-alcoholic extracts of lettuce (*Lactuca sativa*) seed on testosterone level and spermatogenesis in NMRI mice. *Iranian Journal of Reproductive Medicine*, 12(1), 65–72.
- Alahmar, A. T., Calogero, A. E., Singh, R., Cannarella, R., Sengupta, P., & Dutta, S. (2021). Coenzyme Q10, oxidative stress, and male infertility: A review. *Clinical Experimental Reproduction Medical*, 48(2), 97–104.
- Ayu, P., Setiyowati, I., Solekha, R., Sahara, S. B., & Rosalina, R. (2021). Immunomodulator Effect of Lemongrass Extract (*Cymbopogon nardus* L.) to Increase Immune Cells as a Precaution Against SARS-CoV-2. *Biomolecular and Health Science Journal*, 04(02), 73–77. <https://doi.org/10.20473/bhsj.v4i2.26619>
- Borghet, M. Vander, & Wyns, C. (2018). Fertility

- and infertility : Definition and epidemiology. *Clinical Biochemistry*, 62(February), 2–10. <https://doi.org/10.1016/j.clinbiochem.2018.03.012>
- Bouazza, S., Demmouche, A., Toumi-benali, F., Zouba, M., Bouazza, S., Demmouche, A., Toumi-benali, F., Zouba, M., & Bahri, M. R. (2020). Effect of bee pollen extract on lead-induced toxicity in rat testis. *South Asian Journal of Experimental Biology*, 8(3), 91–102.
- Flora, G., Gupta, D., & Tiwari, A. (2012). Toxicity of lead: A review with recent updates. *Interdisciplinary Toxicology*, 5(2), 47–58. <https://doi.org/10.2478/v10102-012-0009-2>
- Isdadyanto, S., & Tana, S. (2020). The Number of Leydig Cells and Testicular Microanatomy Structure of *Rattus Norvegicus* After Consumption Fermented Kombucha Tea 6, 9 And 12 Days on 50 % Level. *Buletin Anatomi Dan Fisiologi*, 5(1), 67–74.
- Khakpour, S., Minaee, M., Fazelipour, S., & Zarrabian, S. (2012). Effects of Citrus aurantium extract on spermatogenic cell density, antioxidant activity and testosterone level in male mice. *African Journal of Pharmacy and Pharmacology*, 6(7), 480–486. <https://doi.org/10.5897/AJPP11.767>
- Kucukler, S., Benzer, F., Yildirim, S., Gur, C., & Kandemir, F. M. (2020). Protective Effects of Chrysin Against Oxidative Stress and Inflammation Induced by Lead Acetate in Rat Kidneys: a Biochemical and Histopathological Approach. *Biological Trace Element Research*, 1–12.
- Leonardo, T. O., Claudia Cristina, T. R., Renato, M. M., Martha, de O. G., Sergio Luis, P. da M., Joao, E. de P. R., Rita de Cassia, da S. e S., Leandro, V. C., & Vera, M. P. (2015). Effect of Ginkgo biloba extract on sperm quality, serum testosterone concentration and histometric analysis of testes from adult Wistar rats. *Journal of Medicinal Plants Research*, 9(5), 122–131. <https://doi.org/10.5897/jmpr2015.5730>
- Ma, J., Zhang, Y., Bao, B., Chen, W., Li, H., & Wang, B. (2021). Prevalence and associated factors of erectile dysfunction, psychological disorders, and sexual performance in primary vs. secondary infertility men. *Reproductive Biology and Endocrinology*, 5, 1–10.
- Nursalam. (2013). Pengaruh Pemberian Ekstrak Etanol 70% Herba Kemangi (*Ocimum americanum* L.) terhadap Kualitas Sperma Tikus Sprague-Dawley Jantan yang diberi

- Paparan Timbal. *Journal of Chemical Information and Modeling*, 53(9), 1689–1699.
- Rahim, S. M., Taha, E. M., Mubark, Z. M., Aziz, S. S., Simon, K. D., & Mazlan, A. G. (2013). Protective effect of *Cymbopogon citratus* on hydrogen peroxide-induced oxidative stress in the reproductive system of male rats. *Systems Biology in Reproductive Medicine*, 59(6), 329–336. <https://doi.org/10.3109/19396368.2013.827268>
- Sief, M. M., Sherif, S. M., Abdel-Aziz, M. H., Sherein, S. A., Mona, M. A., & Ramzy, S. (2020). Appraisal the protective effects of *Cymbopogon schoenanthus* extract against reproductive disorders and carcinogenic effects of formalin in experimental Male rats. *Pollution*, 6(1), 211–221. <https://doi.org/10.22059/POLL.2019.288942.682>
- Suhargo, L., Wati, B. R., & Wahyuningsih, S. P. A. (2019). Protective effect of okra pods methanol extract against lead acetate-induced testicular toxicity in mice. *Pollution Research*, 38(August 2019), S110–S115.
- Suryatini, K. Y., & Rai, I. G. A. (2018). Logam Berat Timbal (Pb) dan Efeknya pada Sistem Reproduksi. *Emasains*, 7(1), 1–6.
- Victor, I. A., Adegoke, A. M., Olugbami, J. O., Gbadegesin, M. A., & Odunola, O. A. (2020). Lead-induced Toxicities in Wistar rats: Mitigating Effects of Ethanol Leaf Extract of *Cymbopogon citratus* Stapf. *Archives of Basic and Applied Medicine*, 8, 123–129.
- Widawati, T., Sudjarwo, S. A., & Hermadi, H. A. (2017). Protective Effect of Propolis Extract Against Lead Acetate Toxicity in Mice (*Mus musculus*) Testes. *The Veterinary Medicine International Conference, 2017*, 557–565. <https://doi.org/10.18502/kl.v3i6.1183>
- Zhou, L., Wang, S., Cao, L., Ren, X., Li, Y., & Shao, J. (2019). Lead acetate induces apoptosis in Leydig cells by activating PPAR γ / caspase-3 / PARP pathway Lead acetate induces apoptosis in Leydig cells by activating. *International Journal of Environmental Health Research*, 00(00), 1–11. <https://doi.org/10.1080/09603123.2019.1625034>

Efek Proteksi Ekstrak Cymbopogon nardus pada Histologi Testis Mencit (Mus musculus) Setelah Induksi Timbal Asetat

ORIGINALITY REPORT

4%

SIMILARITY INDEX

4%

INTERNET SOURCES

2%

PUBLICATIONS

0%

STUDENT PAPERS

PRIMARY SOURCES

1

repository.uinjkt.ac.id

Internet Source

2%

2

ejournal.unsri.ac.id

Internet Source

2%

Exclude quotes On

Exclude bibliography On

Exclude matches < 35 words

Efek Proteksi Ekstrak Cymbopogon nardus pada Histologi Testis Mencit (Mus musculus) Setelah Induksi Timbal Asetat

GRADEMARK REPORT

FINAL GRADE

/0

GENERAL COMMENTS

Instructor

PAGE 1

PAGE 2

PAGE 3

PAGE 4

PAGE 5

PAGE 6

PAGE 7