LAPORAN TUGAS AKHIR

PENATALAKSANAAN FISIOTERAPI PADA KASUS BRONKITIS KRONIK

ISNAINI AGUSTIN WIJAYANTI

NIM. 1802040040

PROGRAM STUDI D3 FISIOTERAPI

FAKULTAS ILMU KESEHATAN

UNIVERSITAS MUHAMMADIYAH LAMONGAN

2021

PENATALAKSANAAN FISIOTERAPI PADA KASUS BRONKITIS KRONIK

LAPORAN TUGAS AKHIR

Diajukan Kepada Program Studi D3 Fisioterapi Fakultas Ilmu Kesehatan Universitas Muhammadiyah Lamongan Sebagai Salah Satu Syarat Untuk memperoleh Gelar Ahli Madya Kesehatan

ISNAINI AGSUTIN WIJAYANTI
NIM. 1802040040

PROGRAM STUDI D3 FISIOTERAPI
FAKULTAS ILMU KESEHATAN
UNIVERSITAS MUHAMMADIYAH LAMONGAN
2021

SURAT PERNYATAAN

Yang bertanda tangan di bawah ini :

NAMA	: ISNAINI AGUSTIN WIJAYANTI
NIM	: 18.02.04.0040
TEMPAT, TANGGAL LAHIR	: NGAWI, 20 AGUSTUS 2000
INSTITUSI	: UNIVERSITAS MUHAMMADIYAH LAMONGAN
JUDUL LTA	: PENATALAKSANAAN FISIOTERAPI PADA KASUS BRONKITIS KRONIK

Menyatakan dengan sebenarnyaa bahwa Laporan Tugas akhir yang saya tulis ini benar-benar hasil karya saya sendiri dan teori dari peneliti lainnya dengan tetap mencantumkan sumber. Apabila dikemudian hari dibuktikan bahwa laporan tugas akhirini adalah hasil jiplakan, maaka saya bersedia menerima sanksi atas perbuatan tersebut

Ngawi,16 Maret 2021

yang menyatakan



LEMBAR PERSETUJUAN

PROPOSAL:

Oleh : ISNAINI AGUSTIN WIJAYANTI

NIM : 18.02.04.0040

JUDUL LTA : PENATALAKSANAAN FISIOTERAPI PADA KASUS BRONKITIS KRONIK

Telah di setujui untuk diujikan dihadapan Dewan Penguji Laporan Tugas Akhir pada tanggal : 13 Maret 2021

Oleh :

Mengetahui :

Pembimbing I	**Pembimbing II**
Aulia Kurnianing P, S.ST.,M.Kes	**Rizka Asna Rahmawati, S.Ft**
NIK. 19870831 201805 086	**NIK. 19960600620190918**

LEMBAR PENGESAHAN

Telah Diuji dan Disetujui Oleh Tim Penguji Pada Ujian Laporan Tugas Akhir Di Prodi D3 Fisioterapi Universitas Muhammadiyah Lamongan

Tanggal : 11 Juni 2021

PANITIA PENGUJI

		Tanda Tangan
Ketua	: Dimas Arya Nugraha, S. Tr.Kes.,M.Kes	:
Anggota	: 1. Okky Zubairi A, S. Fis.,M.KKK	: ….
	2. Aulia Kurnianing P, S.ST.,M.Kes	:

Mengetahui,

Dekan Fakultas Ilmu Kesehatan

Universitas Muhammadiyah Lamongan



Arifal Aris, S.Kep., Ns., M.Kes
NIK.19780821 2006 10 015

CURRICULUM VITAE

Nama : ISNAINI AGUSTIN WIJAYANTI

Tempat Tgl Lahir : Ngawi, 20 Agustus 2000

Alamat : Dsn. Ngleri Rt 02, Rw 05 Desa/Kec. Pangkur Kab.Ngawi

Pekerjaan : Mahasiswi

Riwayat Pendidikan :

1. SD NEGERI PANGKUR 2 : Lulus tahun 2012

2. SMP NEGERI 3 KARANGJATI : Lulus tahun 2015

3. SMA NEGERI KARANGJATI : Lulus tahun 2018

4. PERGURUAN TINGGI : Program studi D3 Fisioterapi Universitas Muhammadiyah Lamongan tahun 2018 sampai sekarang

MOTTO DAN PERSEMBAHAN

"Jangan menyerah selama masih ada sesuatu yang bisa kita lakukan. Kita hanya benar – benar kalah kalau kita berhenti berusaha."

Merry Riana

Aku persembahkan Proposal Laporan Tugas Akhir ini untuk :

1. Diri sendiri yang semangat melawan rasa malasnya, hingga begadang agar segera terselesaikan proposal ini. Dan mampu berjuang hingga akirnya sampai titik ini.
2. Ayah, ibu, dan Mas tercinta yang selalu mendoakanku dalam setiap waktu serta kasih sayang dan dukungan yang selalu mereka berikan tidak akan pernah bisa tergantikan dan terbalaskan oleh apapun itu.
3. Teman 3 tahunku Wiji, Dinda terimakasih atas semangat dan motivasi yang selalu kalian berikan kepadaku dan yang selalu ada saat suka maupun dukaku.
4. Kakak-kakakku Ria, Zhulha, yang sudah seperti keluargaku sendiri, dan semua yang pernah mengenalku yang mungkin tidak bisa kusebutkan nama kalian satu persatu saya ucapkan banyak terimakasih.

ABSTRAK

PENATALAKSANAAN FISIOTERAPI PADA KASUS BRONKITIS KRONIK

Latar belakang : Bronkitis adalah peradangan pada saluran bronkial, menyebabkan pembengkakan yang berlebihan dan produksi lendir. Faktor yang sering memicu masyarakat menderita penyakit tersebut adalah merokok. Bronkitis kronis berkembang dari kondisi peradangan akut pada bronkus yang tidak mendapatkan pengobatan yang baik. Bronkitis kronik disebabkan karena infeksi, paparan radikal bebas. Penegakkan diagnosis penyakit bronkitis biasanya dari hasil anamnesa, pemeriksaan fisis dan pemeriksaan penunjang di foto rontgen akan ditemukan adanya bercak pada saluran napas. Gejala yang sering ditemukan adalah batuk lebih dari 2 minggu disertai lendir atau dahak. Jika terjadi infeksi maka dahak tersebut berwarna keputihan dan encer, namun jika sudah terinfeksi akan menjadi kuning, kehijauan, dan kental. Pada pemeriksaan fisik akan terdengar bunyi ronkhi pada dada. Bronkitis kronis mengakibatkan adanya sesak napas, adanya spasme, Penurunan ekspasnsi sangkar thoraks, pada otot *Pectoralis mayor,* dan otot *sternocleidomastoid*, adanya retensi sputum, penurunan ekspansi sangkar thoraks.

Tujuan : Untuk mengidentifikasi penatalaksanaan Fisioterapi pada kasus Bronkitis kronik , mengetahui dan menerapkan intervensi fisioterapi yang dapat digunakan pada kasus Bronkitis kronik menggunakan modalitas *Nebulizer, Breathing control,Active Cycle of Breathing Control, Pursed Lip Breathing,* dan *Diaphragmatic Breathing.*

Hasil : Setelah dilakukan terapi selama 6x terapi didapat pengukuran nyeri sesak T0 : 4 menjadi T6 : 2, Penukuran nyeri spasme T0 : 5 menjadi T6 : 1, Pengukuran ekspansi sangkar thoraks T0 : U: 2cm M:2cm L:1,5cm menjadi T6 : U:2cm M:2cm L:2,5cm, pengukuran aktivitas fungsional T0 : 3 menjadi T6 : 2.

Kesimpulan : *Nebulizer* dapat menurunkan nyeri sesak napas, *Breathing Control, Active Cycle of Breathing Control* dapat mengeluarkan sputum, *Pursed Lip Breathing* dapat meningkatkan ekspansi sangkar thoraks, *Diaphragmatic Breathhing* dapat mengungi nyeri spasme pada *Pectoralis mayor* dan *Strenocleidomastoid.*

Kata Kunci : Bronkitis kronik, *Skala borg, Numeric rating Scale, Midline,mMRC, Nebulizer,Breathing Cycle of Breathing Control, Pursed Lip Breathing,Diaphragmatic breathing*.

ABSTRACT

PHYSIOTHERAPY MANAGEMENT IN CASES OF CHRONIC BRONCHITIS

Background : Bronchitis is inflammation of the bronchial tubes, causing excessive swelling and mucus production. The factor that often triggers people to suffer from this disease is smoking. Chronic bronchitis develops from an acute inflammatory condition of the bronchi that is not properly treated. Chronic bronchitis is caused due to infection, exposure to free radicals. Diagnosis of bronchitis is usually based on the results of the history, physical examination and supporting examinations on X-rays that will reveal the presence of spots on the airways. The most common symptom is a cough for more than 2 weeks accompanied by mucus or phlegm. If an infection occurs, the sputum is whitish and watery, but if it is infected it will turn yellow, greenish, and thick. On physical examination you will hear a ronkhi sound on the chest. Chronic bronchitis results in shortness of breath, spasm, decreased expansion of the thoracic cage, the *Pectoralis major* muscle, and *sternocleidomastoid* muscle, sputum retention, decreased expansion of the thoracic cage.

Purpose: To identify the management of Physiotherapy in cases of chronic bronchitis, knowing and applying physiotherapy interventions that can be used in the case of chronic bronchitis using the modality of Nebulizer, Breathing control, Active Cycle of Breathing Control, Pursed Lip Breathing, and Diaphragmatic Breathing.

Result : After therapy for 6x therapy obtained measurement of pain tightness T0 : 4 to T6 : 2, Spasm pain measurement T0 : 5 to T6 : 1, Measurement of thoracic cage expansion T0 : U: 2cm M:2cm L:1,5cm to T6 : U:2cm M:2cm L:2,5cm, measurement of functional activity T0 : 3 to T6 : 2**.**

Conclusion : *Nebulizer* can reduce shortness of breath pain, *Breathing Control, Active Cycle of Breathing Control* can secrete sputum, *Pursed Lip Breathing* can increase the expansion of thoracic cage, *Diaphragmatic Breathhing* can accompany spasm pain in major Pectoralis and Strenocleidomastoid

Keywords: *Chronic bronchitis, Borg scale, Numeric rating Scale, Midline,mMRC, Nebulizer,Breathing Cycle of Breathing Control, Pursed Lip Breathing,Diaphragmatic breathing.*

KATA PENGANTAR

Puji syukur penulis panjatkan kehadirat Allah SWT, karena berkat rahmat dan hidayahnya sehingga penulis dapat menyelesaikan Laporan Tugas Akhir yang berjudul "Penatalaksanaan Fisioterapi pada kasus Bronkitis Kronik" sesuai waktu yang ditentukan. Laporan Tugas Akhir ini penulis susun sebagai salah satu persyaratan untuk memperoleh gelar Ahli Madya Kesehatan di Universitas Muhammadiyah Lamongan.

Dalam penyusunan, penulis mendapatkan banyak pengarahan dan bantuan dari berbagai pihak, untuk itu penulis tidak lupa mengucapkan terimakasih kepada yang terhormat Bapak/Ibu :

1. Drs. H. Budi Utomo, Amd. Kep,. M. Kes, selaku Rektor Universitas Muhammadiyah Lamongan.
2. Kristiyono Puytro, S. Ft selaku Fisioterapi Rs Paru Dungus Madiun yang telah memberikan ilmu dan bimbingannya demi terselesaikannya Proposal Laporan Tugas Akhir ini.
3. Arifal Aris, S.Kep., Ns., M.Kes selaku Dekan fakultas Kesehatan Universitas Muhammadiyah Lamongan
4. Okky Zubairi Abdillah, S. Fis., M.KKK selaku Ketua Prodi D III Fisioterapi Universitas Muhammadiyah Lamongan, yang telah banyak memberikan petunjuk, saran, dan dorongan moril selama penyusunan Laporan Tugas Akhir ini.
5. Aulia Kurnianing P, S.St.,M.Kes selaku pembimbing I, yang telah banyak memberikan petunjuk, saran, motivasi dan dorongan moril selama penyusunan Laporan Tugas Akhir ini.
6. Rizka Asna Rahmawati, S.Ft selaku pembimbing II, yang telah banyak memberikan petunjuk, saran, motivasi dan dorongan moril selama penyusunan Laporan Tugas Akhir ini.

7. Ayah, Ibu, dan semua keluarga tercinta yang telah memberikan dukungan baik secara material maupun spiritual selama menempuh pendidikan di Universitas Muhammadiyah Lamongan hingga penyelesaian Laporan Tugas Akhir ini.
8. Teman-teman mahasiswa jurusan D3 Fisioterapi Universitas Muhammadiyah Lamongan Angkatan 2018. Semua pihak yang secara tidak langsung telah memberikan dukungan moril dan material demi terselesaikannya Laporan Tugas Akhir ini.
9. Semua pihak yang secara tidak langsung telah memberikan dukungan moril dan material demi terselesaikannya Laporan Tugas Akhir ini.

Semoga Allah SWT memberi balasan pahala atas semua amal kebaikan yang diberikan. Penulis menyadari Laporan Tugas Akhir ini masih banyak kekurangan, untuk itu segala kritik dan saran yang bersifat membangun sangat penulis harapkan. Akhirnya penulis berharap semoga Laporan Tugas Akhir ini bermanfaat bagi penulis khususnya dan bagi semua pembaca pada umumnya.

Ngawi, Juni 2021

Penulis

DAFTAR ISI

SURAT PERNYATAAN ii
LEMBAR PERSETUJUAN iii
CURRICULUM VITAE v
MOTTO DAN PERSEMBAHAN vi
ABSTRAK vii
ABSTRACT viii
KATA PENGANTAR ix
DAFTAR ISI xi
DAFTAR GAMBAR xiii
DAFTAR TABEL xiv
DAFTAR SIMBOL DAN SINGKATAN xvii
DAFTAR LAMPIRAN xviii
BAB I 1
PENDAHULUAN 1
1.1 Latar Belakang 1
1.2 Rumusan masalah studi kasus 3
1.3 Tujuan Studi Kasus 3
1.3.1 Tujuan Umum 3
1.3.2 Tujuan Khusus 3
1.4 Manfaat studi kasus 4
1.4.1 Bagi akademis 4
1.4.2 Bagi Praktisi, Studi kasus ini akan bermanfaat bagi : 4
BAB 2 5
TINJAUAN PUSTAKA 5
2.1 Deskripsi Kasus 5
2.2 Anatomi dan Fisiologi 6

2.3 Etiologi 16
2.4 Patofisiologi 18
2.5 Gejala Klinis 19
2.6 Problematika Fisioterapi 20
2.7 Intervensi Fisioterapi 22
2.8 Manajemen Fisioterapi 27
BAB 3 36
TINJAUAN KASUS 36
3.1 Rencana Manajemen Fisioterapi T1 Tanggal 26 Januari 2021 (08.00) . 36
3.2 Rencana Manajemen Fisioterapi T2 Tanggal 27 Januari 2021 (08.00) . 48
3.3 Rencana Manajemen Fisioterapi T3 Tanggal 28 Januari 2021 (08.00) . 59
3.4 Rencana Manajemen Fisioterapi T4 Tanggal 29 Januari 2021 (08.00) . 73
3.5 Rencana Manajemen Fisioterapi T5 Tanggal 30 Januari 2021 (08.00) . 87
3.6 Rencana Manajemen Fisioterapi T6 Tanggal 31 Januari 2021 (08.00) 103
BAB 4 116
HASIL DAN PEMBAHASAN 116
4.1 Hasil 116
4.2 Pembahasan Kasus 123
BAB 5 123
PENUTUP 123
5.1 Kesimpulan 123
5.2 Saran 124

DAFTAR GAMBAR

Gambar 2.1 Anatomi Paru – Paru 7

Gambar 2.2 Anatomi Laring 8

Gambar 2.3 Anatomi Trakea..... 9

Gambar 2.4 Anatomi Bronkus 10

Gambar 2.5 Anatomi Bronkiolus 11

Gambar 2.6 Anatomi Alveolus 12

Gambar 2.7 Otot pernapasan..... 15

Gambar 2.8 *Nebulizer* 23

Gambar 2.9 *Numeric Rating Scale* 31

DAFTAR TABEL

Tabel 2.1 Otot Pembatas Rongga Dada 13

Tabel 2.2 Otot Inspirasi Utama Dan tambahan 14

Tabel 2.3 Otot Ekspirasi 15

Tabel 2.4 Skala Borg..... 30

Tabel 2.5 mMRC 32

Tabel 3.1 Pemeriksaan TTV 26 Januari 2021 38

Tabel 3.2 Pemeriksaan Gerak Aktif..... 38

Tabel 3.3 Pemeriksaan Gerak Pasif 39

Tabel 3.4 Pemeriksaan Gerak Isometric 39

Tabel 3.5 Hasil pengukuran Skala Borg 41

Tabel 3.6 Hasil pengukuran *Numeric rating Scale* 41

Tabel 3.7 Hasil pengukuran Ekspansi sangkar thoraks..... 42

Tabel 3.8 Hasil pengukuran aktivitas fungsional..... 42

Tabel 3.9 Hasil evaluasi T1 26 Januari 2021 46

Tabel 3.10 Pemeriksaan TTV 27 Januari 2021..... 48

Tabel 3.11 Pemeriksaan Gerak Aktif 49

Tabel 3.12 Pemeriksaan Gerak Pasif 49

Tabel 3.13 Pemeriksaan Gerak Isometric 50

Tabel 3.14 Hasil pengukuran Skala Borg 51

Tabel 3.15 Hasil pengukuran *Numeric rating Scale* 52

Tabel 3.16 Hasil pengukuran Ekspansi sangkar thoraks 52
Tabel 3.17 Hasil pengukuran aktivitas fungsional..... 53
Tabel 3.18 Hasil evaluasi T2 27 Januari 2021..... 58
Tabel 3.19 Pemeriksaan TTV 28 Januari 2021..... 59
Tabel 3.20 Pemeriksaan Gerak Aktif 60
Tabel 3.21 Pemeriksaan Gerak Pasif 60
Tabel 3.22 Pemeriksaan Gerak Isometric 61
Tabel 3.23 Hasil pengukuran Skala Borg 62
Tabel 3.24 Hasil pengukuran *Numeric rating Scale* 63
Tabel 3.25 Hasil pengukuran Ekspansi sangkar thoraks 64
Tabel 3.26 Hasil pengukuran aktivitas fungsional..... 71
Tabel 3.27 Hasil evaluasi T3 28 Januari 2021 73
Tabel 3.28 Pemeriksaan TTV 29 Januari 2021..... 74
Tabel 3.29 Pemeriksaan Gerak Aktif 74
Tabel 3.30 Pemeriksaan Gerak Pasif 74
Tabel 3.31 Pemeriksaan Gerak Isometric 74
Tabel 3.32 Hasil pengukuran Skala Borg 76
Tabel 3.33 Hasil pengukuran *Numeric rating Scale* 76
Tabel 3.34 Hasil pengukuran Ekspansi sangkar thoraks 77
Tabel 3.35 Hasil pengukuran aktivitas fungsional..... 78
Tabel 3.36 Hasil evaluasi T4 29 Januari 2021 86
Tabel 3.37 Pemeriksaan TTV 30 Januari 2021..... 88
Tabel 3.38 Pemeriksaan Gerak Aktif 88

Tabel 3.39 Pemeriksaan Gerak Pasif 89

Tabel 3.40 Pemeriksaan Gerak Isometric 89

Tabel 3.41 Hasil pengukuran Skala Borg 91

Tabel 3.42 Hasil pengukuran *Numeric rating Scale* 91

Tabel 3.43 Hasil pengukuran Ekspansi sangkar thoraks 92

Tabel 3.44 Hasil pengukuran aktivitas fungsional..... 93

Tabel 3.45 Hasil evaluasi T5 30 Januari 2021 102

Tabel 3.46 Pemeriksaan TTV 31 Januari 2021..... 103

Tabel 3.47 Pemeriksaan Gerak Aktif 104

Tabel 3.48 Pemeriksaan Gerak Pasif 104

Tabel 3.49 Pemeriksaan Gerak Isometric 105

Tabel 3.50 Hasil pengukuran Skala Borg 106

Tabel 3.51 Hasil pengukuran *Numeric rating Scale* 107

Tabel 3.52 Hasil pengukuran Ekspansi sangkar thoraks 107

Tabel 3.53 Hasil pengukuran aktivitas fungsional..... 109

Tabel 3.54 Hasil evaluasi T6 31 Januari 2021 114

Tabel 4.1 Hasil Evaluasi sesak napas dengan Skala Borg..... 117

Tabel 4.2 Hasil Evaluasi Nyeri spasme dengan *Numericrating Scale*..... 118

Tabel 4.3 Hasil Evaluasi aktivitas fungsional dengan mMRC 119

DAFTAR SIMBOL DAN SINGKATAN

DAFTAR SIMBOL

% : Persen

- : Sampai

/ : Atau

x : Kali

º : Derajat

ºC : Celcius

DAFTAR SINGKATAN

Nrs : *Numeric Rating Scale*

Cm : Centimeter

T : Terapi

U : *Upper*

M : *Middle*

L : *Lower*

mMRC : *modified Medical Research Council*

Acbt : *Active Cycle Of Breathing Technique*

Fet : *Forced expiration technique*

Tee : *Thoracic exspansion thoraks*

DAFTAR LAMPIRAN

Lampiran 1 : Formulir *Informed Consent*

Lampiran 2 : Hasil Foto Rontgen

Lampiran 3 : Hasil data Foto Rontgen

Lampiran 4 : Status Klinis

Lampiran 5 : Lembar Konsultasi penguji

BAB I

PENDAHULUAN

1.1 Latar Belakang

Perubahan transisi demografi, sosial ekonomi terutama di negara berkembang seperti Indonesia telah memberikan dampak signifikan pada transisi penyakit, yang mana pada awalnya pemerintah dan masyarakat dihadapkan dengan penyakit menular tetapi kini berubah menjadi penyakit tidak menular. Hal ini sedikit banyaknya dipengaruhi oleh semakin baiknya kualitas hidup masyarakat dan kualitas lingkungan ditunjang sistem pelayanan kesehatan yang semakin berkualitas, salah satu jenis penyakit tidak menular adalah bronkitis (Windrasmara, 2012).

Menurut World Health Organization (WHO) bronkitis kronis merupakan jenis penyakit yang dekat dengan *chronic obstructive pulmonary disease* ataupun penyakit paru obstruktif kronik. Saat ini, penyakit bronkitis diderita oleh sekitar 64 juta orang di dunia. Penggunaan tembakau, merokok, virus, bakteri, parasit dan jamur, polusi udara dalam ruangan/luar ruangan dan debu serta bahan kimia adalah faktor resiko utama. Di Amerika Serikat prevalensi rate untuk bronkitis kronik adalah berkisar 4,45% atau 12,1 juta jiwa dari populasi perkiraan yang digunakan 293 juta jiwa.

Untuk daerah ASEAN, negara Thailand salah satu negara yang merupakan angka ekstrapolasi tingkat prevalensi bronkitis kronik yang paling tinggi yaitu berkisar 2.885.561 jiwa dari populasi perkiraan yang digunakan

sebesar 64.865.523 jiwa. Angka kejadian bronkitis di Indonesia sampai saat ini belum diketahui secara pasti. Di Indonesia diperkirakan terdapat 4,8 juta pasien PPOK dengan prevalensi 5,6%. Angka tersebut bisa terus naik seiring banyaknya jumlah perokok karena 90% pasien PPOK adalah perokok atau mantan perokok. (Kementrian Kesehatan RI, 2013).Seseorang yang mempunyai riwayat Bronkitis kronik ketika udara dingin dan terkena debu, polusi atau seorang perokok. Penegakkan diagnosis penyakit bronkitis biasanya dari hasil anamnesa, pemeriksaan fisis dan pemeriksaan penunjang. Gejala yang sering ditemukan adalah batuk lebih dari 2 minggu disertai lendir atau dahak, kemudian dahak dalam jumlah sedikit, tetapi makin lama makin banyak. Jika terjadi infeksi maka dahak tersebut berwarna keputihan dan encer, namun jika sudah terinfeksi akan menjadi kuning, kehijauan, dan kental. Pada pemeriksaan fisik akan terdengar bunyi ronkhi pada dada dan pada pemeriksaan penunjang biasnya dengan foto rontgen akan ditemukan adanya bercak pada saluran napas (La ode,2019).

Fisioterapi merupakan salah satu rumpun ilmu yang merupakan bagian studi kesehatan dengan bentuk pelayanan kesehatan yang ditunjukan kepada individu atau kelompok untuk mengembangkan, memelihara dan memulihkan gerak dan fungsi tubuh. Dengan menggunakan penanganan secara manual, meningkatkan gerak, teknologi intervensi (fisik, elektroterapeutis, dan mekanis) melatih fungsi, komunikasi.

Peran seorang fisioterapi pada kasus bronkitis kronis diantaranya adalah mengurangi sesak, pembersihan jalan napas dengan pengeluaran sputum, mengurangi spasme pada otot-otot bantu napas, meningkatkan kemampuan

fungsional serta mencegah kekambuhan. Intervensi fisioterapi yang penulis ambil untuk karya tulis ilmiah kali ini adalah dengan menggunakan *Nebulizer, Breathing Control,Active Cycle of breathing technique, Pursed lip breathing,* dan *Diagframatic breathing.*

Fisioterapi juga harus mempertimbangkan *Frekuensi, Intensitas, Type, Time* sesuai dengan kondisi yang derita oleh pasien, sehingga penatalaksanaan fisioterapi pada kasus Bronkitis kronik diharapkan bisa maksimal.

1.2 Rumusan masalah studi kasus

Berdasarkan permasalahan pada kondisi Bronkitis kronik, maka penulis dapat merumuskan masalah sebagai berikut “Bagaimana Penatalaksanaan Fisioterapi Pada Bronkitis Kronik“ .

1.3 Tujuan Studi Kasus

1.3.1 Tujuan Umum

Laporan tugas akhir ini untuk mengidentifikasi penatalaksanaan Fisioterapi pada kasus Bronkitis kronik , mengetahui dan menerapkan intervensi fisioterapi yang dapat digunakan pada kasus Bronkitis kronik.

1.3.2 Tujuan Khusus

1) Untuk mengetahui manfaat pemberian *Nebulizer* pada kasus bronkitis kronik.
2) Untuk mengetahui manfaat pemberian *Breathing Control* pada kasus bronkitis kronik.

3) Untuk mengetahui manfaat pemberian *Active Cycle of breathing technique* pada kasus bronkitis kronik.
4) Untuk mengetahui manfaat pemberian *Pursed lip breathing* pada kasus bronkitis kronik.
5) Untuk mengetahui manfaat pemberian *Diagframatic breathing* pada kasus bronkitis kronik.

1.4 Manfaat studi kasus

1.4.1 Bagi akademis

Laporan tugas akhir ini seebagai sarana perbandingan dan referensi bagi dunia ilmu pengetahuan dalam memperkaya informasi tentang penatalaksanaan fisioterapi pada kasus Bronkitis Kronik.

1.4.2 Bagi Praktisi, Studi kasus ini akan bermanfaat bagi :

1) Bagi Penulis

Laporan tugas akhir ini dapat memperdalam ilmu pengetahuan bagi penulis tentang penatalaksanaan fisioterapi pada kasus Bronkitis Kronik.

2) Bagi Pasien

Laporan tugas akhir ini dapat membantu mengatasi masalah yang timbul pada kondisi Bronkitis Kronik seperti sesak napas dan batuk.

3) Bagi Masyarakat

Laporan tugas akhir ini dapat memberikan informasi kepada masyarakat tentang apa itu Bronkitis Kronik.

BAB 2

TINJAUAN PUSTAKA

2.1 Deskripsi Kasus

Bronkitis adalah peradangan pada saluran bronkial, menyebabkan pembengkakan yang berlebihan dan produksi lendir. Batuk, peningkatan pengeluaran dahak dan sesak napas adalah gejala utama bronkitis (Cohen J, 2010). Seseorang menderita bronkitis misalnya perubahan cuaca, alergi, polusi udara dan infeksi saluran napas atas kronik (Selviana, 2015).

Disebutkan bahwa bronkitis dapat bersifat akut dan kronis. Bronkitis akut disebabkan oleh infeksi yang sama sehingga menyebabkan flu biasa atau influenza dan berlangsung sekitar beberapa minggu (Karunanayake et al, 2017). Sedangkan bronkitis kronis berkembang dari kondisi peradangan akut pada bronkus yang tidak mendapatkan pengobatan yang baik. Akibat dari sistem pencatatan dan pelaporan serta perilaku mencari pengobatan dari masyarakat yang masih rendah, sehingga prevalensi bronkitis sulit ditetapkan (Windrasmara, 2012). Kasus ini juga salah satu komponen dari Penyakit Paru Obstruksi Kronis (PPOK).

Di definisikan sebagai penyakit yang di akibatkan adanya peningkatan resistensi aliran udara (obstruksi) pada saluran pernapasan yang tidak sepenuhnya reversibel. Sumbatan aliran udara ini umumnya bersifat progresif dan berkaitan dengan respon inflamasi abnormal paru-paru terhadap partikel atau gas yang berbahaya (Ikawati, 2011). Dimana terjadi sekresi sputum yang berlebihan pada

cabang bronkus disertai batuk berdahak sedikitnya 3 bulan berturut-turut dalam waktu 2 tahun, yang menyebabkan gangguan seperti sesak napas, sputum, spasme, penurunan ekspansi sangkar thoraks, dan penurunan aktivitas fungsional.

Faktor yang sering memicu masyarakat menderita penyakit tersebut adalah merokok, dan hampir semua penderita memiliki riwayat sebagai perokok. Faktor lainnya yaitu berasal dari debu, bau-bauan dan polusi lingkungan atau yang disebut dengan istilah industrial bronchitis. Industrial bronchitis yaitu bronkitis kronik yang disebabkan oleh paparan polutan dari lingkungan atau tempaat kerja (pabrik abses, tambang, dll) (Ikawati, 2016). Sependapat dengan (kim dan Criner 2013). Menurut (Perhimpunan Dokter Paru Indonesia, 2011) pengaruh kebiasaan merokok dalam meningkatkan kasus bronkitis baik perokok yang masih aktif ataupun mantan perokok.

2.2 Anatomi dan Fisiologi

Paru-paru merupakan alat pernapasan utama. Paru-paru mengisi rongga dada. Terletak disebelah kanan dan kiri dan di tengah dipisahkan oleh jantung beserta pembuluh darah besarnya dan struktur lainnya yang terletak didalam mediastrum. Paru-paru adalah organ yang berbentuk kerucut dengan apeks (puncak) di atas dan muncul sedikit lebih tinggi dari klavikula didalam dasar leher. Pangkal paru-paru duduk diatas landai rongga toraks, diatas diafragma. Paru-paru mempunyai permukaan luar yang menyentuh iga-iga, permukaan dalam yang memuat tumpuk paru-paru, sisi belakang menyentuh tulang belakang, dan sisi depan menutupi sebagian sisi depan jantung (Evelyn, 2011).

Anatomi

a) Paru – Paru

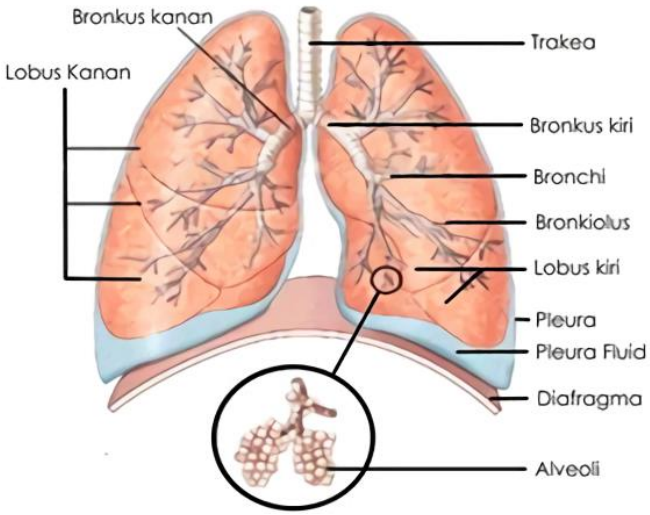

Gambar 2.1 Anatomi Paru-paru
(Sumber : Hardiarto, 2017)

Setiap paru memiliki bentuk kerucut yang terdiri dari bagian puncak (apeks), dasar (basis), tiga perbatasan, dan dua permukaan. Puncak (apeks pulmonis) memiliki permukaan halus dan tumpul. Puncak apeks menonjol ke atas dalam leher sekitar 2,5 cm di atas *clavicula*. Dasar (basis pulmonis) memiliki permukaan luas, konkaf, dan terletak di atas diafragma, yang memisahkan paru-paru kanan dari lobus kanan hati, dan paru-paru kiri dari lobus kiri hati, lambung, dan limpa. Karena diafragma sebelah kanan lebih tinggi daripada di sisi kiri, kecekungan dasar paru kanan lebih dalam dari yang di sebelah kiri. Basis pulmonalis paru turun selama inspirasi dan naik selama ekspirasi (Snell, 2012).

Fungsi utama dari paru-paru adalah untuk pertukaran gas antara darah dan atmosfer. Pertukaran gas tersebut bertujuan untuk menyediakan oksigen bagi jaringan dan mengeluarkan karbon dioksida. Kebutuhan oksigen dan karbon

dioksida terus berubah sesuai dengan tingkat aktivitas dan metabolismeseseorang, akan tetapi pernapasan harus tetap dapat berjalan agar pasokan kandungan oksigen dan karbon dioksida bisa normal (Jayanti,2013).

b) Laring

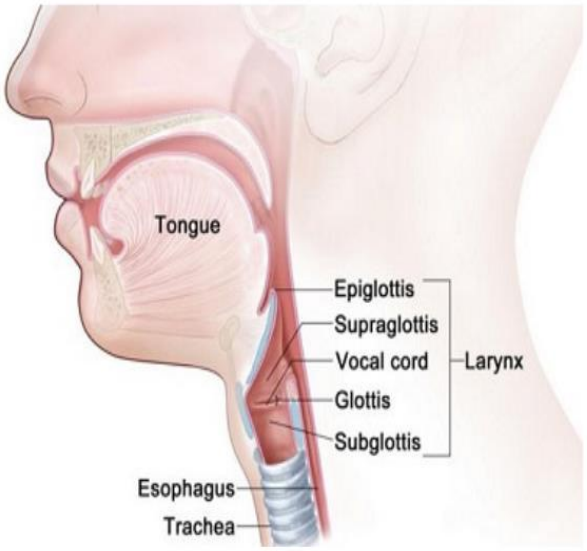

Gambar 2.2 Anatomi laring

(Sumber : Dony, 2017)

Laring (tenggorok) terletak didepan bagian terendah faring yang memisahkannya dari kolumna vertebra, berjalan dari faring sampai ketinggian vertebra servikalis dan masuk kedalam trakhe bawahnya. Laring ditopang oleh Sembilan kartilago tiga berpasang dan tiga tidak berpasang (Evelyn, 2011).

Merupakan saluran udara dan bertindak sebagai pembentukan suara. Laring (kotak suara) menghubungkan faring dengan trachea. Pada pangkal tenggorokan ini ada epiglogis yaitu kutup kartilago elastis yang melekat pada tepian anterior kartilago tiroid. Saat menelan, epifisiologis secara otomatis

menutup mulut laring untuk mencegah masuknya makanan dan minuman (Andarmoyo, 2012).

c) Trakhea

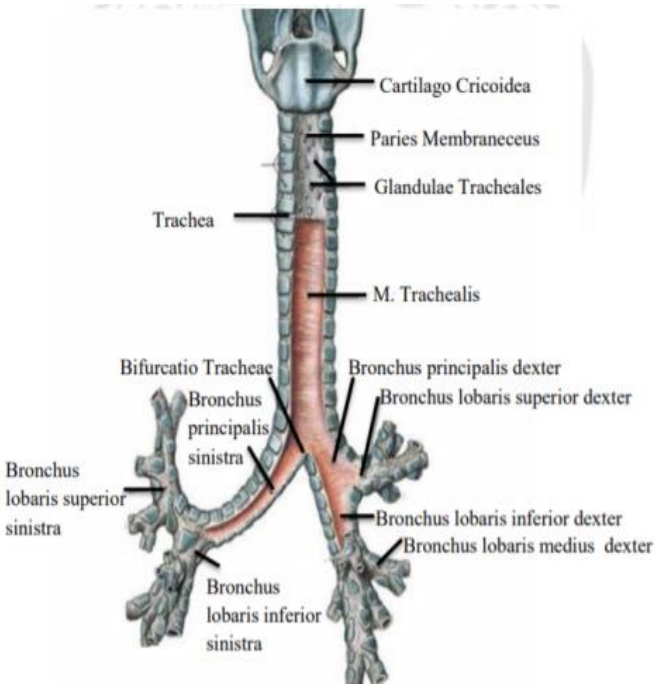

Gambar 2.3Trakhea

(Sumber : Paulsen, 2013)

Trakea adalah saluran pernapasan berbentuk pipa yang terdiri dari tulang rawan dan otot serta dilapisi oleh *pseudostratified columnar cilliated epithelium* (epitel PCC). Sepertiga bagian trakea terletak di leher, dan selebihnya terletak di mediastinum. Trakea terletak di tengah-tengah leher dan makin ke distal bergeser ke sebelah kanan, masuk ke rongga mediastinum di belakang manubrium sterni. Panjang trakea kira-kira 10 cm pada wanita dan 12 cm pada pria. Diameter anterior-posterior rata-rata 13 mm, sedangkan diameter transversal rata-rata 18 mm (Juniati dan Hamna, 2010). Trakea merupakan bagian dari sistem konduksi

pernapasan yang berfungsi menghantarkan gas. Akan tetapi fungsi trakea tidak hanya tempat penghantaran gas saja tetapi memiliki fungsi lainnya, seperti proteksi terhadap alergen, bakteri, dan bahan iritan (Andrian, 2015).

d) Cabang batang tenggorokan (Bronkus)

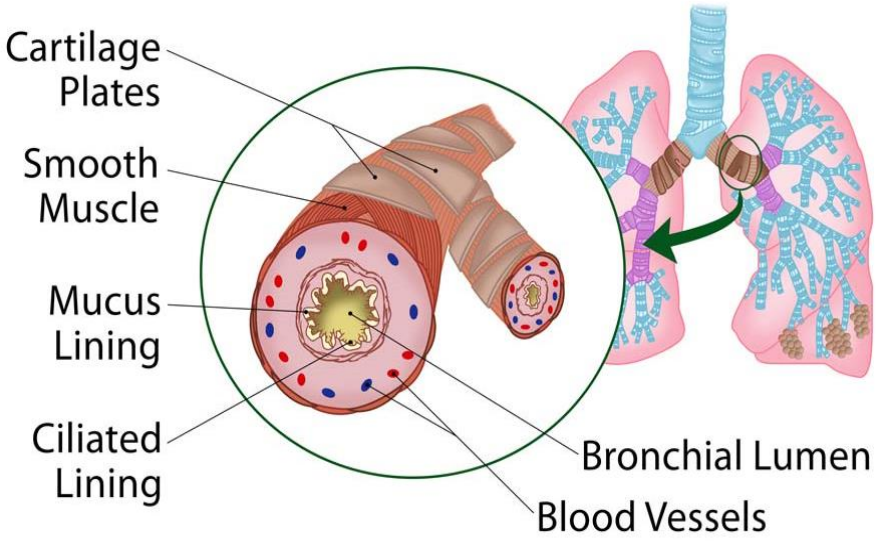

Gambar 2.4 : Anatomi Bronkus
(Sumber : Sridianti,2021)

Trakea bercabang di luar paru-paru dan membentuk bronkus primer kanan dan kiri (ekstrapulmonal) kemudian menjadi bronkus yang lebih kecil dan masuk ke dalam paru (intrapulmonal). Di dalam paru (intrapulmonal) cincin tulang rawan hialin digantikan oleh lempeng tulang rawan hialin tidak beraturan yang mengelilingi bronkus. Sewaktu bronkus terus bercabang dan berkurang ukurannya, jumlah dan ukuran lempeng tulang rawan juga berkurang. Bronkus ekstrapulmonal maupun intrapulmonal dilapisi epitel bertingkat semu silindris

bersilia yang ditunjang oleh lapisan tipis lamina propria, jaringan ikat halus dengan serat elastik dan beberapa limfosit. Selapis tipis otot polos mengelilingi lamina propria dan memisahkannya dari submukosa. Submukosa mengandung kelenjar bronkialis seromukosa (Eroschenko, 2012).

e) Cabang dari bronkus (Bronkiolus)

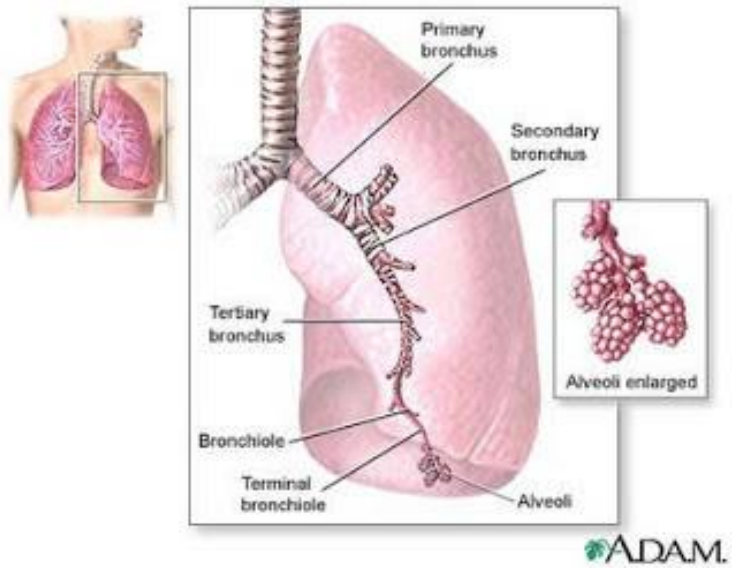

Gambar 2.5 : Anatomi Bronkiolus
(Sumber : Samhis, 2021)

Bronkiolus adalah anak cabang dari batang tenggorok yang terdapat dalam rongga tenggorokan dan akan memanjang sampai ke paru-paru. Jumlah cabang bronkiolus yang menuju paru-paru kanan dan kiri tidak sama. Bronkiolus yang menuju paru-paru kanan mempunyai 3 cabang, sedangkan bronkiolus yang menuju paru-paru sebelah kiri hanya 2 cabang. Ciri khas bronkiolus adalah tidak adanya tulang rawan dan kelenjar pada mukosanya, pada bagian awal dari cabang bronkiolus hanya memiliki sebaran sel globet dan epitel (Evelyn, 2011).

f) Alveolus

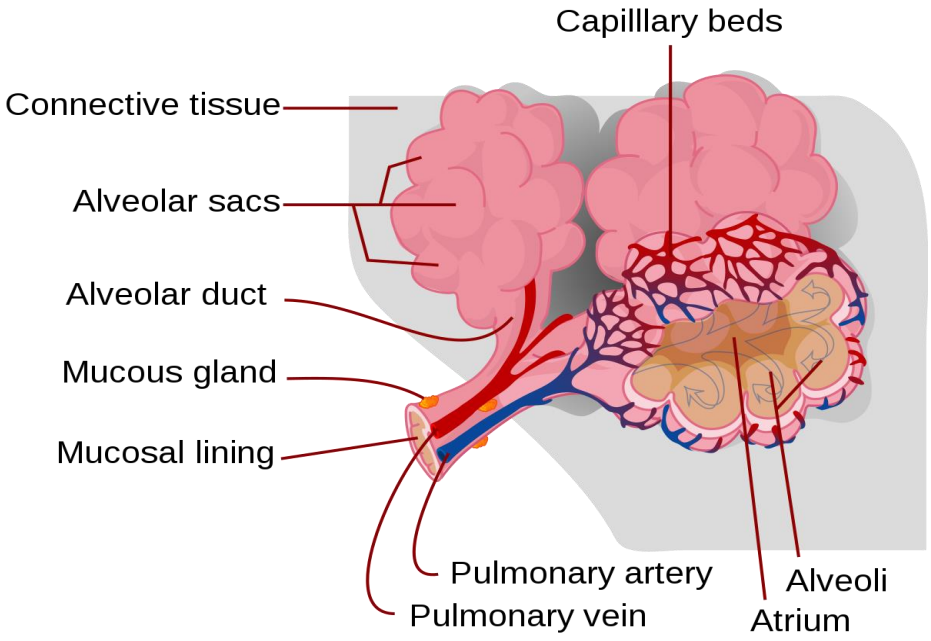

Gambar 2.6 : Anatomi Alveolus
(Sumber : Michael,2011)

Alveolus adalah struktur anatomi yang memiliki bentuk berongga.Terdapat pada parenkim paru-paru, yang merupakan ujung dari saluran pernapasan. Ukurannya bervariasi, tergantung lokasi anatomisnya, semakin negatif tekanan intrapleura di apeks, ukuran alveolus akan semakin besar. Ukuran alveolus 10 memiliki fungsi terkait gravitasi dan volume paru. Diameter rata-rata pada suatu alveolus diperkirakan sebesar 0.05-0.33 mm. Pada posisi tegak, alveoli terbesar adalah pada apekspulmoner, dan yang terkecil cenderung berada pada bagian basal. Dengan inspirasi, perbedaan ukuran alveolus menghilang (Agus,dkk, 2016).

g) Otot pernapasan

Inspirasi merupakan proses aktif kontraksi otot-otot. Selama bernapas tenang, tekanan intrapleura kira-kira 2,5 mmHg relatif lebih tinggi terhadap atmosfer. Pada permulaan, inspirasi menurun sampai – 6 mmHg dan paru-paru ditarik ke posisi yang lebih mengembang dan tertanam dalam jalan udara sehingga menjadi sedikit negatif dan udara mengalir ke dalam paru-paru. Pada akhir inspirasi, recoil menarik dada kembali ke posisi ekspirasi dimana tekanan recoil paru-paru dan dinding 12 dada seimbang. Tekanan dalam jalan pernapasan seimbang menjadi sedikit positif sehingga udara mengalir ke luar dari paru-paru (Algasaff, 2010).

Selama pernapasan tenang, ekspirasi merupakan gerakan pasif akibat elastisitas dinding dada dan paru-paru. Pada waktu otot interkostalis eksternus relaksasi, dinding dada turun dan lengkung diafragma naik ke atas ke dalam rongga toraks, menyebabkan volume toraks berkurang. Pengurangan volume toraks ini meningkatkan tekanan intrapleura maupun tekanan intrapulmonal. Selisih tekanan antara saluran udara dan atmosfir menjadi terbalik, sehingga udara mengalir keluar dari paru-paru sampai udara dan tekanan atmosfir menjadi sama kembali pada akhir ekspirasi (Miller et al, 2011).

Tabel 2.1 Otot pembatas Rongga dada
(Sumber : Pratama,2017)

1	Otot ekstremitas superior	*Musculus pectoralis major* *Musculus pectoralis minor* *Musculus serratus anterior*

		Musculus subclavius
2	Otot Anterolateral Abdominal	*Musculus abdominal oblicus externus* *Musculus rectus abdominis*
3	Otot Thoraks Instrinsik	*Musculus intercostalis externa* *Musculus intercostalis interna* *Musculus sternalis* *Musculus thoracis transversus*

Tabel 2.2 : Otot Inspirasi Utama dan tambahan
(Sumber : Pratama,2017)

1	Otot Inspirasi Utama	*Musculus intercostalis externa* *Musculus intercartilaginous parasternal* *Otot diafragma.*
2	Otot Inspirasi Tambahan	*Musculus sternocleidomastoideus* *Musculus scalenus anterior* *Musculus scalenus medius* *Musculus scalenus posterior*

Otot inspirasi utama adalah musculus interkostalis eksternus, yang berjalan dari iga ke iga secara miring ke arah bawah dan ke depan. Poros iga bersendi pada vertebra sehingga ketika musculus intercostalis eksternus berkontraksi, iga-iga dibawahnya akan terangkat. Gerakan ini akan mendorong sternum ke luar dan memperbesar diameter anteroposterior rongga dada. Diameter transversal juga meningkat, tetapi dengan derajat yang lebih kecil. Musculus interkostalis eksternus dan diafragma dapat mempertahankan ventilasi yang

adekuat pada keadaan istirahat. *Musculus scalenus* dan *musculus sternocleidomastoid*eus merupakan otot inspirasi tambahan yang ikut membantu mengangkat rongga dada pada pernapasan yang sukar dan dalam.

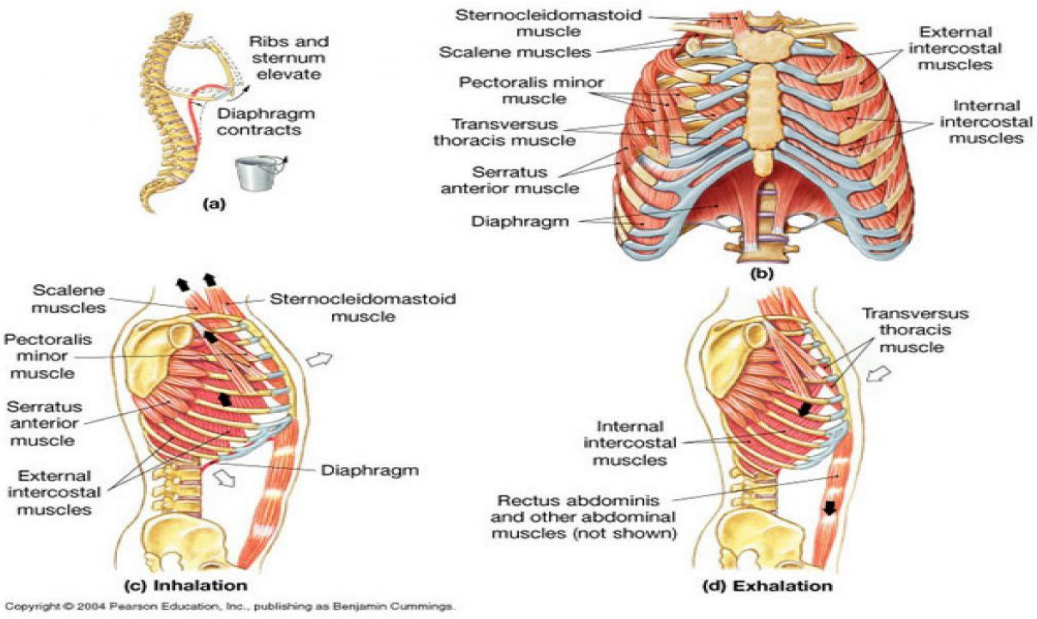

Gambar 2.7 : Otot pernapasan

Sumber (Avelyn, 2008)

Tabel 2.3 Otot Ekspirasi

(Sumber : Pratama,2017)

1	Otot Ekspirasi	*Musculus intercostalis interna* *Musculus intercartilaginous parasternal* *Musculus rectus abdominis* *Musculus oblique abdominus externus*

Otot ekspirasi akan berkontraksi jika terjadi ekspirasi kuat dan menyebabkan volume intratoraks berkurang. *Musculus intercostalis internal* bertugas untuk melakukan hal tersebut karena otot-otot ini berjalan miring ke arah

bawah dan belakang dari iga ke iga sehingga ketika berkontraksi, otot-otot ini akan menarik rongga dada ke bawah. Kontraksi otot dinding abdomen anterior juga membantu proses ekspirasi dengan cara menarik iga-iga ke bawah dan ke dalam serta dengan meningkatkan tekanan intra abdomen yang akan mendorong diafragma ke atas.

Fisiologi

Di dalam rongga hidung terjadi penyesuaian suhu dan kelembapan udara sehingga udara yang masuk ke paru-paru tidak terlalu kering ataupun terlalu lembap. Udara bebas tidak hanya mengandung oksigen saja, namun juga gas-gas yang lain. Misalnya, karbon dioksida (CO2), belerang (S), dan nitrogen (N2). Selain sebagai organ pernapasan, hidung juga merupakan indra pembau yang sangat sensitif. Dengan kemampuan tersebut, manusia dapat terhindar dari menghirup gas-gas yang beracun atau berbau busuk yang mungkin mengandung bakteri dan bahan penyakit lainnya. Dari rongga hidung, udara selanjutnya akan mengalir ke faring (Syaifuddin, 2011).

2.3 Etiologi

Etiologi Bronchitis biasanya lebih sering disebabkan oleh virus seperti *rhinovirus, Respiratory Syncitial Virus (RSV),* virus influenza, virus par influenza, dan *Coxsackie* virus. Bronchitis adalah suatu peradangan pada bronchus yang disebabkan oleh berbagai macam mikroorganisme baik virus, bakteri, maupun parasite. Penyempitan jalan napas merupakan hasil dari berbagai mekanisme seperti edema mukosa jalan napas akibat inflamasi, banyaknya mukus pada

saluran napas kecil dan metaplasi sel goblet serta fibrosis saluran napas kecil sebagai dampak inflamasi. Kerusakan pada saluran napas kecil baik secara langsung akibat zat-zat yang dihirup maupun secara tak langsung akibat mediator-mediator inflamasi. Epitelium jalan napas mempunyai kemampuan untuk melakukan perbaikan yang berdampak pada perubahan anatomi dan fugnsi jalan napas. Proses perbaikan jaringan menimbulkan fibrosis matriks ekstraselular atau jaringan ikat sehingga terjadi penyempitan jalan napas (Dianiati,2016)

Penyebab Bronkitis dibagi menjadi beberapa faktor, antara lain :

2.3.1 Bronkitis infeksiosa

Disebabkan oleh infeksi virus dan bakteri atau organisme lain yang menyerupai bakteri (*Mycoplasma pneumoniae* dan *Chlamyidia*). Serangan bronkitis berulang bisa terjadi pada perokok, penderita penyakit paru-paru dan saluran pernapasan menahun. Infeksi berulang bisa terjadi akibat sinusitus kronis, bronkiektasis, alergi, pembesaran amandel dan adenoid pada anak-anak (Iskandar, 2010).

2.3.2 Bronkitis iritatif

Disebabkan karena disebabkan oleh zat atau benda yang bersifat iritatif seperti debu, asap (dari asam kuat, amonia, bromin), polusi udara menyebabkan iritasi ozon dan nitrogen dioksida serta tembakau dan rokok (Iskandar, 2010).

2.4 Patofisiologi

Perubahan struktur pada paru menimbulkan perubahan fisiologik yang merupakan karakteristik bronkitis kronis seperti batuk kronik, sputum produksi, obstruksi jalan napas, gangguan pertukaran gas, hipertensi pulmonal dan kor-pulmonale. Akibat perubahan bronkiolus dan elveoli terjadi gangguan pertukaran gas yang menimbulkan 2 masalah yang serius yaitu :

2.4.1 Aliran darah dan aliran udara ke dinding alveoli yang tidak sesuai (*mismatched*). Sebagian tempat (alveoli) terdapat adekuat aliran darah tetapi sangat sedikit aliran udara dan sebagian tempat lain sebaliknya.

2.4.2 Performance yang menurun dari pompa respirasi terutama otot-otot respirasi sehingga terjadi overinflasi dan penyempitan jalan napas, menimbulkan hipoventilasi dan tidak cukupnya udara ke alveoli menyebabkan CO2 darah meningkat dan O2 dalam darah berkurang.

Mekanisme patofisiologik yang bertanggung jawab pada bronkitis kronis sangat kompleks, berawal dari rangsang toksik pada jalan napas menimbulkan 4 hal besar seperti inflamasi jalan napas, hipersekresi mukus, disfungsi silia dan rangsangan refleks vagal saling mempengaruhi dan berinteraksi menimbulkan suatu proses yang sangat kompleks (Dianti, 2016).

2.5 Gejala Klinis

2.5.1 Sesak Napas

Sesak napas merupakan gejala signifikan yang terjadi pada penderita bronkitis. Beban otot inspirasi dibutuhkan untuk melawan resitensi aliran napas akibat bronkokontriksi meningkat. Ketika terjadi hiperinflasi otot inspirasi memendek sehingga mengubah radius kurvatura diafragma. Akibatnya di butuhkan usaha untuk mencapai threshold agar terjadi ispirasi. Hal tersebut menyebabkan Dyspnea (Nishino ,2011). Gejala kelelahan, sakit tenggorokan , nyeri otot, hidung tersumbat, dan sakit kepala dapat menyertai gejala utama.

2.5.2 Batuk

Batuk merupakan upaya pertahanan paru terhadap berbagai rangsangan yang ada dan refleks fisiologis yang melindungi paru dari trauma mekanik, kimia dan suhu. Batuk menjadi patologis bila dirasakan sebagai gangguan. Batuk seperti itu sering merupakan tanda suatu penyakit di dalam atau diluar paru dan kadang berupa gejala awal dari suatu penyakit. Batuk merupakan gejala tersering penyakit pernapasan dan masalah yang sering kali dihadapi dokter dalam praktik sehari-hari (Tamaweol et al, 2016).

2.5.3 Nyeri Dada

Nyeri dada sering terjadi pada penderita bronkitis karena ada inflamasi pada bronkus. pada penderita bronkitis rasa nyeri di dada di rasakan dengan tingkat keparahan penyakit.

2.6 Problematika Fisioterapi

2.6.1 *Impairment*

Impairment dalam bidang fisioterapi merupakan gerakan yang berulang-ulang dari waktu ke waktu sehingga menyebabkan gangguan yang dapat merubah patoanatomi dalam jaringan dan struktur sendi (Sahrmann dkk, 2017). Impairment yang dijumpai pada kasus Bronkitis adalah :

1) Adanya Sesak napas

Sesak napas merupakan sensasi kesukaran bernapas atau napas yang pendek, mekanisme sesak napas belum dapat diketahui dengan pasti. *American thoracic* (TEC 2012) mendefinisikan sesak napas sebagai pengalman subjektif atas ketidaknyamanan dalam bernapas.

2) Adanya Retensi sputum

Adanya sputum saluran napas yang berlebihan merupakan salah satu permasalahan yang disebabkan oleh bronkitis kronis. Biasanya sputum pada pasien bronkitis berwarna abu-abu, putih dan kuning merupakan gejala klinis pada kasus bronkitis kronis (William dan Wilkins, 2014).

Faktor lainnya adanya *proliferasi* sel goblet dan pergantian epitel yang bersilia dengan yang tidak bersilia. Hiperplasia dan hipertrofi kelenjar penghasil sputum menyebabkan hiperskresi sputum di saluran napas. Iritasi yang disebabkan asap rokok juga dapat menyebebkan inflamasi bronkiolus (bronkiolitis) dan alveoli (alveolitis). Dengan banyaknya sputum yang kental dan

lengket serta menurunnya pembersihan mukosiliar menyebabkan peningkatan infeksi. Dan karena adanya sputum dan berkurangnya jumlah silia dan gerakan dari silia maka pasien dapat terkena infeksi berulang (Ikawati, 2016).

3) Spasme m.*Pectoralis mayor* & m.*Sternocleidomastoid*

Spasme otot memberi gejala yang khas yaitu dengan adanya kontraksi otot yang disertai dengan nyeri yang hebat. Setiap gerakan dapat memperberat rasa nyeri sekaligus menambah kontraksi.Di temukan spasme pada m.*Pectoralis mayor* dan m.*Sternocleidomastoid*.

4) Penurunan Ekspansi sangkar thoraks

Ekspansi thoraks adalah perluasan kapasitas thoraks atau penambahan kapasitas thoraks yang dapat di ukur dari volume yang masuk ataupun keluar pada proses inpirasi dan ekspirasi pada pernapasan biasa (volume tidal), volume inspirasi dan ekspirasi maksimum dan atau volume residual setelah ekspirasi kuat-kuat (volume residual). Penurunan Ekspansi Thoraks adalah adanya penurunan kapasitas inpirasi, kapasitas vital dan kapasitas total paru-paru yang dipengaruhi oleh postur, ukuran cavum thoraks dan kompilans paru.

2.6.2 *Functional Limitation*

Functional limitation adalah laporan yang berisikan kesulitan-kesulitan dalam melakukan kegiatan dasar kehidupan sehari-hari. *Functional limitation* dapat diartikan sebagai keterbatasan fungsional dalam melakukan aktivitas sehari-hari yang dimerupakan imbas dari adanya *impairment* yang merupakan akibat dari penyakit yang sedang dialami seseorang. (Sahrmann dkk, 2017). Dalam kasus ini

pasien mengalami penurunan kemampuan fungsional seperti kesulitan berjalan jauh.

2.6.3 *Disability*

Disability didefinisikan WHO sebagai suatu gangguan dan keterbatasan seseorang dalam melakukan aktivitas sehari-hari termasuk pribadi dan lingkungan disekitarnya. Disability berkaitan dengan aktivitas sosial seorang penderita. (Sahrmann dkk, 2017). Dalam kasus ini disability yang sedang dirasakan pasien adalah pasien masih dalam perawatan Rumah sakit.

2.7 Intervensi Fisioterapi

2.7.1 *Nebulizer*

Gambar : 2.8 *Nebulizer Kompresor*

Sumber : (Andica,2016)

Nebulisasi atau terapi inhalasi adalah pemberian obat secara langsung ke dalam saluran napas melalui penghisapan menggunakan alat nebulizer (Rihiantoro, 2014).

Nebulizer adalah alat yang digunakan untuk merubah obat dari bentuk cair ke bentuk partikel aerosol. bentuk aerosol ini sangat bermanfaat apabila dihirup atau dikumpulkan dalam organ paru. Efek dari pengobatan ini adalah untuk mengembalikan kondisi spasme bronkus (Pratyanata, 2011).

Kondisi spasme bronkus (Pratyanata, 2011).Nebulizer kompresor atau nebulizer dengan penekan udara, nebulizer ini memberikan tekanan udara dari pipa ke tutup (cup) yang berisi obat cair. Kekuatan dari tekanan udara akan memecah cairan ke dalam bentuk partikel - partikel uap halus yang dapat dihirup secara langsung dalam ke saluran pernapasan (Andica, 2016).

Obat yang digunakan berbentuk s*olutio* (cairan). Obat yang digunakan untuk terapi inhalsi akan selalu diberikan sesuai dengan diagnosis atau kelainan yang di derita oleh pasien. Obat yang diberikan khusus untuk terapi Inhalsi pada kasus Bronkitis Kronik menggunakan Combivent. Combivent 0,1% 1 ML (1 MG) yang kandungannya adalah Salbutamol dan Ipatropium Bromide .

Efek yang terkandung dalam Salbatmol dalah melonggarkan napas dan merelaksasi bronkis. Di dalam Salbutamol terdapat mucolitik yang dapat mengencerkan dahak. Efek yang terkandung dalam Ipatropium Bromide juga mempunyai efek samping yaitu menyebabkan mulut kering,mengantuk, dan

gangguan penglihatan sehingga pemberiannya harus tepat sesuai dengan dosis yang ada (Siti dan Herman.2018) .

2.7.2 Breathing Control

Breathing control mempunyai berbagai manfaat yaitu dapat mengurangi kerja otot-otot pernapasan, mengurangi sesak napas, membantu pernapasan ke pola yang normal dan memperbaiki ventilasi bagian basal paru-paru (Bruton, 2014).

Breathing control merupakan suatu tindakan yang diajarkan kepada pasien untuk dapat mengontrol pola pernapasan. Dengan harapan pasien mampu memenejemen kebutuhan O2 pada dirinya saat terjadi perubahan aktivitas sehingga memberikan efek rileksasi pada 5 bahu, lengan, dan dada bagian atas.

Tindakan *breathing control* ini di anjurkan pada pasien-pasien yang mengalami gangguan pernapasan seperti pada kasus asma. Sehingga mampu memperbaiki pola pernapasan yang tidak efisien atau abnormal, mengurangi tingkat kerja dari otot-otot pernapasan dan mengajarkan pasien bagaimana untuk mengatur pernapasan saat terjadi serangan sesak napas (Alfajri, 2014).

2.7.3 *Active Cycle Of Breathing Technique*

ACBT digunakan untuk membersihkan sputum untuk masalah penyakit paru-paru seperti Penyakit Paru Obstruktif Kronis (PPOK). Acbt digunakan untuk membersihkan dahak dari paru agar pasien dapat lebih mudah untuk bernapas. (Sobti, 2015).

Fisioterapi berperan dalam penyembuhan kasus ini karena fisioterapi salah satu bentuk pelayanan kesehatan yang ditujukan untuk individu dan atau kelompok dalam upaya mengembangkan, memelihara, dan memulihkan gerak dan fungsi sepanjang daur kehidupan menggunakan modalitas, mekanis, gerak dan komunikasi. Modalitas yang dapat digunakan dalam menyelesaikan problematika pada penderita tuberkulosis diantaranya menggunakan *Infrared* dan *Active Cycle Of Breathing Technique* (ACBT) (Rachma,dkk,2015).

ACBT terdiri dari 3 tehnik latihan pernapasan yaitu :

1) *Breathing control*

Suatu pernapasan normal sesuai dengan pernapasan pasien. Pasien diminta bernapas senyaman mungkin. Di ulangi hingga pasien merasa nyaman. (Sobti, 2015).

2) *Thoracic expansion exercise (TEE)*

Suatu latihan napas dalam dengan penekanan inspirasi maksimal. Latihan ini dilakukan dengan inspirasi yang panjang dan ditahan sebentar lalu di keluarkan dengan rileks. Latihan ini diulangi 3-4 kali. (Sobti, 2015).

3) *Forced expiration technique (FET)*

FET dalam ACBT yang dimaksud adalah *huffing*. Pasien diminta untuk inspirasi maksimal kemudian keluarkan udara dengan cepat. Mukus dapat dikeluarkan dengan *huffing*.

Forced Expiration Technique dilakukan setelah melakukan dua langkah diatas, selanjutnya responden diminta untuk mengambil napas dalam secukupnya lalu mengkontraksikan otot perutnya untuk menekan napas saat ekspirasi dan

menjaga agar mulut serta tenggorokan tetap terbuka. *Huffing* dilakukan sebayak 2 – 3 kali dengan cara yang sama, lalu diakhiri dengan batuk efektif (*Coughing*) untuk mengeluarkan sputum.

2.7.4 *Pursed Lip Breathing*

Menurut (Setyawan dan Khotimah, 2016) *pursed lips breathing exercice* adalah suatu metode breathing controll mengontrol pernapasan di mana pada fase ekspirasi di lakukan dengan mengerutkan bibir dan dengan kecepatan tertentu (*prolonged expiration*) tanpa diawali dengan napas dalam atau deep inspiration. Latihan pernapasan dilakukan untuk mendapatkan pengaturan napas yang lebih baik dari pernapasan sebelumnya yang cepat dan dangkal menjadi pernapasan yang lebih lambat dan dalam. Tujuan latihan ini adalah untuk mengurangi dan mengontrol sesak napas. *Pursed Lips Breathing* berguna memperbaiki ventilasi dan menyinkronkan kerja otot abdomen dan toraks, memperbaiki pola napas, meningkatkan volume tidal dan mengurangi sesak napas serta berguna juga untuk melatih ekspetorasi dan memperkuat otot ekstremiti.

2.7.5 *Diapragmatic Breathing*

Diaphragmatic Breathing merupakan latihan pernapasan yang merelaksasikan otot-otot pernapasan saat melakukan inspirasi dalam. Pasien berkonsentrasi pada upaya mengembangkan diafragma selama melakukan inspirasi terkontrol. Dalam jurnal ini menyimpulkan bahwa *diaphragmatic breathing* efektif dilakukan selama 5 sampai 15 menit setiap kali dengan dosis dua kali sehari (Lee, Cheon, & Young, 2017).

Diaphragmatic Breathing yang dilakukan berulang kali dengan rutin dapat membantu seseorang menggunakan diafragmanya secara benar ketika bernapas. *Diaphragmatic Breathing* dimaksudkan untuk melatih cara bernapas karena ketika terjadi sesak napas pasien cenderung tegang yang membuat pasien tidak dapat mengatur pernapasannya, mengakibatkan bertambah penyempitan pernapasan dibronkus. Teknik ini berguna untuk menguatkan diafragma, menurunkan kerja pernapasan melalui penurunan laju pernapasan, menggunakan sedikit usaha dan energi untuk bernapas. Dengan pernapasan diafragma maka akan terjadi peningkatan volume tidal, penurunan kapasitas residu fungsional, dan peningkatan pengambilan oksigen yang optimal. Dengan demikian *diaphragmatic breathing* terbukti efektif untuk mengurangi spasme dan melatih pernapasan yang benar. *Diaphragmatic breathing* terbukti memberikan pengaruh baik dalam melatih pola pernapasan *abdominal breathing*. Hal ini sejalan dengan kondisi pasien yang cenderung menggunakan gerak napas *thorakal breathing* (Charususin et al., 2018).

Tujuan *Diaphragmatic breathing* :

1) Membantu menggunakan otot diafragma dengan benar selama pernapasan.
2) Menurunkan kerja pernapasan dengan memperlambat frekuensi pernapasan.
3) Membantu menguatkan diafragma.

2.8 Manajemen Fisioterapi

Menurut PERMENKES REPUBLIK INDONESIA Nomor 65 Tahun 2015 Standar Pelayanan Fisioterapi mencangkup sebagai berikut :

Asuhan fisioterapi pada pasien merupakan proses siklus kontinyu dan bersifat dinamis yang dilakukan oleh fisioterapis yang memiliki kompetensi yang dibutuhkan, diintergrasikan dan dikoordinasikan dengan pelayanan lain yang terkait melalui rekam medik, sistem informasi dan sistem komunikasi yang efektif.

2.8.1 Assesment

Assesment fisioterapi diarahkan pada diagnosis fisioterapi, terdiri dari identitas pasien, anamnesis, pemeriksaan umum, pemeriksaan fisioterapi, pemeriksaan penunjang, evaluasi.

1) Identitas

Merupakan data diri seperti nama, nomer rekam medik, jenis kelamin, tempat tanggal lahir, alamat, agama, pekerjaan, diagnose medis, tanggal awal terkena, medikametosa.

2) Anamnesis

(1) Keluhan utama

Keluhan utama adalah keluhan yang dirasakan pasien saat ini dan paling sering mengganggu.

(2) Keluhan penyerta

Keluhan utama yang diraskan pasien di anggota tubuh lain.

3) Pemeriksaan umum

(1) Kesadaran

Keadaan dimana seseorang memahami dan mengerti akan sesuatu keadaan yang terjadi pada dirinya.

(2) Tekanan darah

Tekanan yang dialami darah pada pembuluh darah ketika darah dipompa serta dihembuskan mengandung karbondioksida, sebagai sisa oksidasi oleh jantung ke seluruh tubuh.

(3) Denyut nadi

Denyutan arteri darah yang mengalir melalui pembuluh darah sebagai dari akibat denyutan jantung.

(4) Pernapasan

Peristiwa menghirup udara dari luar yang mengandung oksigen ke dalam tubuh keluar dari tubuh.

4) Pemeriksaan fisioterapi

(1) Observasi

Merupakan proses pengamatan untuk menilai kondisi dari tubuh pasien secara keseluruhan.

(2) Tes spesifik

Tes spesifik adalah kunci untuk membuat diagnosis yang akurat dari keluhan *musculoskeletal*.

Pada kasus bronkitis kronis terdapat beberapa pemeriksaan fisioterapi untuk menilai kondisi *impairment* pasien :

a. Adanya Sesak napas

Pengukuran dilakukan dengan meminta subjek menilai sesak napas dengan memilih bilangan angka yang paling tepat untuk menggambarkan sensasi sesak napas mereka dan hanya diinstruksikan untuk menilai hanya sensasi sesak napas dan mengabaikan rangsangan sensorik lainnya seperti iritasi hidung atau tenggorokan (Hareendran *et al*., 2012).

Skala Borg juga digunakan untuk mengevaluasi persepsi mereka mengenai dispnea (sesak napas) sebelum dan sesudah melakukan latihan. Setelah dilakukan penelitian, skala Borg akurat untuk menilai persepsi subyektif dari fibrosis kistik dan dispnea pada anak-anak dan remaja.(Hommerding dan Marostica 2010).

Tabel 2.4 : Skala Borg
(Sumber : Euiis,2021)
MODIFIKASI SKALA BORG

SKOR	Derajat / Tingkat Sesak
0	Tidak ada sesak napas
0,5	Sangat, sangat sedikit
1	Sangat sedikit
2	Ringan
3	Sedang
4	Agak berat
5	Parah (berat)
6	Parah (berat)
7	Sangat parah
8	Sangat parah
9	Sangat – sangat parah
10	Sangat - sangat parah

b. Adanya Retensi sputum

Untuk mengetahui adanya retensi sputum dilakukan pemeriksaan Aukultasi terdapat ronki saat ekspirasi di semua lapang paru. Ronki kering yang mengandung viskositas tinggi menyebabkan adanya lendir / Sputum.

c. Spasme *Pectoralis mayor & Sternocleidomastoid*

Untuk pengukuran spasme nyeri ini menggunakan NRS (*Numeric rating Scale*).Skala nyeri jenis *Numeric rating Scale (NRS)* adalah yang paling sering digunakan. Saat mengukur rasa nyeri, dokter akan meminta Anda untuk memilih

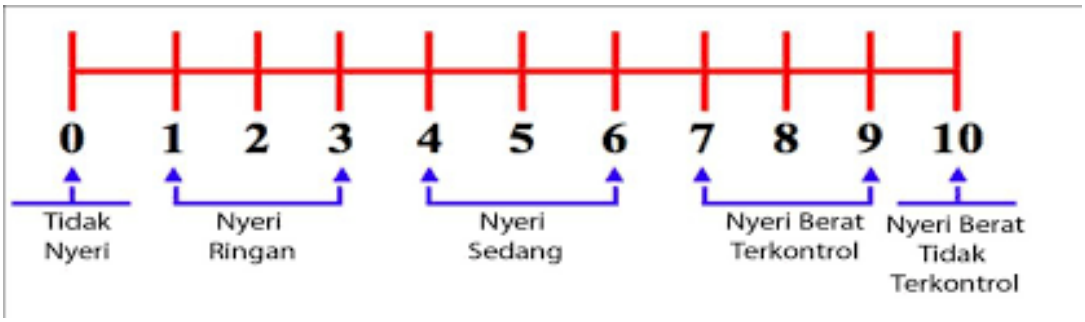

Gambar 2.9 *Numeric Rating Scale*

Sumber : (Andi, 2020)

angka dari 0-10, dengan penjabaran sebagai berikut:

- Angka 0 artinya tidak nyeri
- Angka 1-3 nyeri ringan
- Angka 4-6 nyeri sedang
- Angka 7-10 nyeri berat

d. Penurunan Ekspansi sangkar thoraks

Pengukuran Ekspansi sangkar thoraks menggunakan Midline.. Ada tidaknya hambatan diketahui dari mengembangnya dada, perlu dilakukan pengukuran sangkar thorax dengan midline.

e. Aktivitas Fungsional

Pengukuran aktivitas fungsional menggunakan mMRC. Pengukuran dilakukan dengan meminta pasien berjalan semampunya dan berhenti bia merasakan sesak napas. Kkemudian Fisioterapi menilai skor pasien sesuai dengan table mMRC

Tabel 2.5 : mMRC
(Sumber : Martianman,2017)

Skala sesak	Keluhan sesak berkaitan dengan asktivitas
0	Tidak ada sesak kecuali dengan aktivitas berat
1	Sesak mulai timbul bila berjalan cepat atau naik rangga 1 tingkat
2	Berjalan lebih lambat karena merasa sesak
3	Sesak timbul bila berjalan 100m atau setelah beberapa menit
4	Sesak bila mandi atau berpakaian

5) Pemeriksaan penunjang

Merupakan data yang dapat dijadikan referensi dalam mengetahui kondisi pasien. Misalnya hasil Pemeriksaan Radiologi *(CT-Scan, Magnetic Resonance Imaging (MRI), Rontgen)* dan Pemeriksaan Laboratorium.

2.8.2 Diagnosa fisioterapi

1) *Body Function and Structure Impairment*

Body Function and Structure Impairment adalah bagian diagnosa yang menggambarkan struktur dan fungsi anatomi yang terganggu. adanya sesak napas, adanya retensi sputum (ronki kering), di temukan spasme pada m.*pectoralis mayor* dan m.*sternocleidomastoid*, Penurunan ekspansi sangkar thoraks.

2) *Activity Limitation*

Activity Limitation adalah keterbatasan aktivitas fungsional sehari – hari yang dialami oleh pasien dari kerusakan / gangguan yang terjadi pada struktur anatomi terkait.

3) *Participan Restriction*

Participan Restriction adalah keterbatasan yang dialami pasien dan hubungannya dengan lingkungan fisik maupun non-fisik dalam kehidupan sehari-hari.

2.8.3 Perencanaan Fisioterapi

Fisioterapi melakukan perencanaan intervensi fisioterapi berdasarkan hasil assasmen dan diagnosa fisioterapi, prognosis dan indikasi, kontra indikasi, mengandung tujuan jangkapendek dan jangka panjang.

1) Tujuan jangka pendek

Tujuan jangka pendek adalah tindakan yang akan dilakukan berdasarkan keluhan yang di derita pasien.

2) Tujuan Jangka Panjang

Tujuan jangka panjang adalah pencapaian optimal dari pasien dengan memperhatikan harapan pasien serta target yang memungkinkan berdasarkan hasil pemeriksaan.

2.8.4 Intervensi Fisioterapi

Intervensi Fisioterapi yaitu Program intervensi dibuat berdasarkan hasil pemeriksaan yang telah dilakukan dan sesuai dengan problematika yang di temukan saat pemeriksaan

2.8.5 Evaluasi dan Re-evaluasi

Dilakukan oleh fisioterapis yang telah di tetapkan oleh pimpinan fisioterpis. Evaluasi bertuajuan untuk melakukan perencanaan intervensi, berupa kesimpulan, termasuk dan tidak terbatas pada rencana penghentian program.

2.8.6 Edukasi dan Komunikasi

Fisioterapi menjadikan edukasi untuk sarana komunikasi kepada pasien, keluarga, dan masyarakat terkait kesehatan.

2.8.7 Dokumentasi

Penyelenggara pelayanan fisioterapi memperhatikan pentingnya dokumentasi sebagai bagian yang tidak terpisahkan dalam pelayanan fisioterapi yang bermutu dan dapat di pertanggung jawabkan.

BAB 3

TINJAUAN KASUS

3.1 Rencana Manajemen Fisioterapi T1 Tanggal 26 Januari 2021 (08.00)

3.1.1 Assessment

1. Anamnesis

   Nama : Tn. S

   Umur : 43 Th

   Jenis Kelamin : laki – laki

   Agama : Islam

   Pekerjaan :Petani

   Alamat : Madiun

   No. RM : -

2. Data Medis

   Diagnosa Medis : Bronkitis kronik

   Pemeriksaan Penunjang : Foto Rontgen

3. Keluhan Utama

   Pasien mengeluhkan batuk , sesak napas disertai nyeri dada.

4. Riwayat Penyakit Sekarang

   Pasien mengalami,sesak napas disertai batuk, dan nyeri dada dihampir seluruh dada sejak 3 hari yang lalu. Nyeri dada bertambah saat batuk. Sesak dan batuk bertambah saat pagi hari dan berkurang saat

menjelang siang hari. Setiap kali batuk pasien kesulitan mengeluarkan dahak.

5. Keluhan Penyerta

   Tidak ada keluhan penyerta.

6. Riwayat Penyakit Dahulu

   Pernah merasakan sakit yang sama 20 Th yang lalu.

7. Riwayat Penyakit Penyerta

   Tidak memiliki riwayat penyakit.

8. Riwayat Keluarga

   Tidak mempunyai riwayat keluarga.

9. Riwayat Pribadi Dan Status Sosial

   Tn.S seorang petani yang mengonsumsi rokok kretek 12 batang/hari.

10. Anamnesis Sistem

    (1) Kepala dan leher : Tidak ada keluhan sakit kepala dan leher.

    (2) Kardiovaskuler : Tidak terdapat keluhan jantung.

    (3) Respirasi : Batuk dan sesak napas.

    (4) Gastrointestinalis : Tidak ada keluhan BAB.

    (5) Urogenitalis : Tidak ada keluhan BAK.

    (6) Muskuloskeletal : Adanya nyeri dibagian punggung.

    (7) Nervorum : Tidak terdapat keluhan yang nyata.

11. Pemeriksaan

(1) Pemeriksaan Fisik

a. Pemeriksaan tanda vital

Tabel 3.1 Hasil Pemeriksaan Tanda Vital T1 Tanggal 26 Januari 2021 Jam (08.00)

TD	DN	RR	Suhu	TB	BB
130/80 mmHg	72/mnt	24/mnt	36ºC	-	-

b. Inspeksi

a) Statis : Adanya perubahan posture tubuh skoliosis C kanan, Pasien menggunakan alat bantu napas nasal kanul.

b) Dinamis : Pola pernapasan pasien cepat dan dangkal, Pasien menggunakan pernapasan dada.

c. Palpasi

a) Vocal Fremitus Normal

b) Adanya nyeri tekan pada m.*Pectoralis mayor*,

m. *sternocleidomastoid*.

d. Perkusi :Sonor.

e. Auskultasi : Ronki saat ekspirasi disemua lapang paru.

f. Gerakan dasar

a) Gerak aktif

Tabel 3.2 Hasil pemeriksaan gerak aktif

Regio	Gerakan	Nyeri	Rom
Shoulder	*Flexi* *Adduksi*	- -	Full Full

	Endorotasi	+	Full
Cervical	*Flexi* *Rotasi*	- -	Full Full

b) Gerak pasif

Tabel 3.3 Hasil pemeriksaan gerak pasif

Regio	Gerakan	Nyeri	Rom
Shoulder	*Flexi* *Adduksi* *Endorotasi*	- - +	Full Full Full
Cervical	*Flexi* *Rotasi*	- -	Full Full

c) Gerak Isometric

Tabel 3.4 Hasil pemeriksaan gerak isometric

Regio	Gerakan	Nyeri	Rom
Shoulder	*Flexi* *Adduksi* *Endorotasi*	- - +	Full Full Full
Cervical	*Flexi* *Rotasi*	- -	Full Full

g. Kognitif, Intra Personal & Inter Personal

a) Kognitif : Pasien mampu menceritakan riwayat penyakitnya dengan baik.

b) Intra personal : Pasien memiliki semangat sembuh yang tinggi.

c) Inter personal : Pasien mau dan mampu bekerja sama dengan baik, dengan tenaga medis lainnya.

h. Kemampuan Fungsional & Lingkungan Aktivitas

a) Kemampuan fungsional dasar

(a) Pasien mampu melakukan gerakan dari tidur ke duduk dengan mandiri tanpa bantuan.

(b) Pasien mampu melakukan gerakan berdiri ke jalan tapi disertai peningkatan sesak napas.

b) Aktivitas fungsional

Pasien mampu berjalan untuk buang air kecil ke kamar mandi ±25m disertai sesak napas.

c) Lingkungan aktivitas

Pasien masih dirawat di Rumah Sakit dengan lingkungan aktivitas yang mendukung kesembuhan pasien.

(2) Pemeriksaan Spesifik

a. Pemeriksaan sesak napas dengan Skala Borg

(1) Fisioterapis menjelaskan maksud dari rentang skala 0 – 10 pada modifikasi Skala Borg.

(2) Pasien diminta untuk mengisi modifikasi skala borg, dengan cara memberikan tanda lingkaran pada angka yang menunjukkan keluhan sesak napas yang di rasakan.

(3) Pasien di berikan pertanyaan terkait rentang sesak napas sebagaimana tertera pada modifikasi Skala Borg.

Tabel 3.5: Hasil pengukuran sesak napas menggunakan Skala Borg

N0	Metode pemeriksaan	T0	T1
1	Skala Borg	4	4

Ket: Hasil Skala Borg 4 : Pasien merasakan derajat sesak napas agak berat.(Belum terjadi perubahan sesak napas pada T0 : 4 Hasil masih sama T1 : 4).

1) Pemeriksaan Nyeri dengan NRS

a) Fisioterapis menekan otot *Pectoralis* saat pasien melakukan gerakan Endorotasi shoulder.

b) Kemudian meminta pasien untuk memilih bilangan bulat yang paling mencerminkan intensitas nyeri.

Tabel 3.6 Hasil pengukuran Nyeri menggunakan NRS

N0	Metode pemeriksaan	T0	T1
2	*Numeric Rating Scale*	5	5

Ket: Hasil *Numeric Rating Scale,* kala nyeri tekan pasien adalah : 5 Nyeri sedang. (Belum terjadi perubahan nyeri pada T0 : 5 Hasil masih sama T1 : 5).

2) Pemeriksaan Ekspansi Sangkar Thoraks

Fisioterapis meminta pasien untuk ekspirasi secara maksimal kemudian mengukur sebelum dan sesudah melakukan ekspirasi.

Tabel 3.7 : Hasil pengukuran Ekspansi sangkar thoraks menggunakan Midline

Metode Pemeriksaan : Midline	
T0	U : 2 cm M : 2 cm L: 1,5 cm
T1	U : 2 cm M : 2 cm L: 1,5 cm

a. Pengukuran Ekspansi sangkar thoraks *Upper* dilakukan di *Axilla*, *Middle* dilakukan di *Intercostal* 4, *Lower* dilakukan di *processus xiphoideus*

b. Belum terjadi perubahan ekspansi sangkar thoraks pada T0 : (U : 2cm, M : 2cm, L : 1,5 cm) Hasil masih sama T1 : (U : 2cm, M : 2cm, L : 1,5 cm)

3) Pemeriksaan aktivitas fungsional dengan mMRC

Tabel 3.8 Hasil pengukuran aktivitas fungsional menggunakan Midline

No	Metode pemeriksaan	T0	T1
4	mMRC	3	3

Ket: Hasil 3 : setelah berjalan 100 meter atau beberapa menit naik tangga pasien meraskan sesak napas. (Belum terjadi perubahan aktivatas fungsional pada T0 : 3 Hasil masih sama T1 : 3).

3.1.2 Diagnosa Fisioterapi

1) *Impairment*

(1) Adanya sesak napas.

(2) Adanya retensi sputum (ronki kering) viskositas tinggi.

(3) Di temukan spasme *pectoralis mayor* dan *sternocleidomastoid*

(4) Penurunan ekspansi sangkar thoraks.

2) *Activity Limitation* : Pasien mengalami kesulitan untuk berjalan jauh.

3) *Participation Restriction* : Pasien masih dalam perawatan rumah sakit.

3.1.3 Rencana Fisioterapi

1) Jangka Pendek

a. Membantu mengurangi sesak napas.

b. Menurunkan spasme.

c. menaikkan ekspansi sangkar thoraks.

2) Jangka Panjang

a. Melanjutkan terapi jangka pendek.

b. Meningkatan aktivitas fungsional.

3.1.4 Rencana Evaluasi

1) Evaluasi sesak napas dengan skala borg.

2) Evaluasi derajad nyeri dengan NRS.

3) Evaluasi ekspansi sangkar thoraks dengan midline.

4) Evaluasi kemampuan fungsional dengan mMRC.

3.1.5 Prognosis

1) Quo ad vitam : Bonam
2) Quo ad sanam : Dubia at bonam
3) Quo ad functionam : Dubia at bonam
4) Quo ad cosmeticam : Bonam

3.1.6 Pelaksanaan Fisioterapi

1) *Nebulizer*

(1) Persiapan alat dan bahan:

a. Mesin *Nebulizer*.
b. Masker *Nebulizer*.
c. Obat Combivent.
d. Tissu / Handuk bersih.

(2) Indikasi

a. Asma Bronkialis.
b. Penyakit Paru Obstruksi Kronik.
c. Sindroma Obstruksi Post TB.
d. Mengeluarkan dahak.

(3) Kontra Indikasi

a. Hipertensi.
b. Takikardia.
c. Riwayat alergi.
d. Trakeostomi.
e. Fraktur di daerah hidung, *maxilla*, *palatum oris*.

f. Kontraindikasi dari obat yang digunakan untuk nebulisasi.

(4) Persiapan pasien

a. Menginformasikan ke pasien tindakan yang akan dilakukan fisioterapi sebelum melakukan terapi.
b. Menjelaskan kepada pasien untuk menghirup napas dalam saat penguapan.
c. Memastikan pasien bukan merupakan kontra indikasi.
d. Memberikan tujuan tindakan yang akan dilakukan fisioterapi.
e. Menjelaskan apa yang akan dirasakan oleh pasien.
f. Menyiapkan pasien dalam keadaan duduk, jika pasien tidak mampu duduk naikkan bed pasien 30º.

(5) Persiapan fisioterapis

a. Posisi fisioterapis ergonomis.
b. Posisi di sisi samping pasien.
c. Fisioterapis tidak boleh menunggu di depan pasien.
d. Fisioterapi tidak boleh berada diatas kepala pasien.

(6) Prosedur pelaksanaan

a. Sambungkan kabel pada stop kontak.
b. Sambungkan salah satu ujung selang ke *mediane cup* dan ujung lainnya ke kompresor.
c. Masukkan cairan obat ke dalam *mediane cup.*
d. Pasang *mouth piece* pada cup obat.
e. Pasang masker *nebulizer* ke pasien.

f. Tekan tombol “ON” pada kompresor.

g. Tunggu sampai cairan obat habis lalu matikan alat.

h. Lepas masker *nebulizer* dan selang pada kompresor.

(7) Evaluasi

a. Mesin dimatikan, lepaskan kabel pada stop kontak.

Terapi *nebulizer* dengan obat yang digunakan adalah Combivent 0,1% 1 ML (1 MG) yang kandungannya adalah Salbutamol dan Ipatropium Bromide dimana obat ini berfungsi untuk melonggarkan saluran napas dengan cara merelaksasi bronkus.

b. Dosis awal: 1 unit dose vial (UDV). Dosis bisa ditingkatkan menjadi 2 UDV tergantung keparahan gejala.

c. Dosis lanjutan: 1 UDV, 3-4 kali sehari

a) Frekuensi : Nebul 3x1hari.

b) Intensitas : Obat 1ampul.

c) Time : 10-15 menit.

d) Type : Inhalasi.

3.1.7 Evaluasi

Tabel 3.9 : T1 Tangal 26 Januari 2021 Jam 08.00

S	Sesak napas di sertai batuk dan nyeri hamper di seluruh dada	
	a. Tensi darah b. Denyut Nadi c. Respiration rate d. Temperature e. Auskultasi	130/80 72x/menit 24x/menit 36℃ Ronki saat ekspirasi

O	f. Nilai Skala Borg g. Nilai NRS h. Nilai mMRC i. Nilai Ekspansi Thoraks	semua lapang paru 4: Sesak napas agak berat 5: Nyeri Sedang 3 : Setelah berjalan 100 meter atau beberapa menit naik tangga meraskan sesak napas *Upper*:2Cm *Middle* :2Cm *Lower* :1,5Cm
A	a. Adanya sesak napas b. Adanya retensi sputum (ronki kering) viskositas tinggi c. Penurunan Aktivitas Fungsional d. Di temukan spasme *pectoralis mayor* dan *sternocleidomastoid* e. Penurunan ekspansi sangkar thoraks	
P	a. Inhalsi : *Nebulizer*	

a. Belum terjadi perubahan Sesak npas pada T0 : 4 Hasil masih sama T1 : 4.

b. Belum terjadi perubahan nyeri pada T0 : 5 Hasil masih sama T1 : 5.

c. Belum terjadi perubahan ekspansi sangkar thoraks pada T0 : (U : 2cm, M : 2cm, L : 1,5 cm) Hasil masih sama T1 : (U : 2cm, M : 2cm, L : 1,5 cm).

d. Belum terjadi perubahan aktivatas fungsional pada T0 : 3 Hasil masih sama T1 : 3.

3.2 Rencana Manajemen Fisioterapi T2 Tanggal 27 Januari 2021 (08.00)

3.2.1 Assessment

1) Keluhan Utama : Pasien mengeluhkan batuk , sesak napas disertai nyeri dada.

2) Pemeriksaan Fisik

(1) Pemeriksaan tanda vital

Tabel 3.10 Hasil Pemeriksaan Tanda Vital T2 Tanggal 27 Januari 2021 (08.00)

TD	DN	RR	Suhu	TB	BB
130/80 mmHg	72/mnt	24/mnt	36ºC	-	-

(2) Inspeksi

a. Statis : Adanya perubahan posture tubuh skoliosis C kanan , Pasien menggunakan alat bantu napas nasal kanul.

b. Dinamis : Pola pernapasan pasien cepat dan dangkal, Pasien menggunakan pernapasan dada.

(3) Palpasi

a. Vocal Fremitus Normal.

b. Adanya nyeri tekan pada m.*Pectoralis mayor*,

m.*Sternocleidomastoid*.

(4) Perkusi :Sonor

(5) Auskultasi : Ronki saat ekspirasi disemua lapang paru.

(6) Gerakan dasar

a.Gerak aktif

Tabel 3.11 Hasil pemeriksaan gerak aktif

Regio	Gerakan	Nyeri	Rom
Shoulder	*Flexi*	-	Full
	Adduksi	-	Full
	Endorotasi	+	Full
Cervical	*Flexi*	-	Full
	Rotasi	-	Full

b.Gerak pasif

Tabel 3.12 Hasil pemeriksaan gerak pasif

Regio	Gerakan	Nyeri	Rom
Shoulder	*Flexi*	-	Full
	Adduksi	-	Full
	Endorotasi	+	Full
Cervical	*Flexi*	-	Full
	Rotasi	-	Full

c. Gerak Isometric

Tabel 3.13 Hasil pemeriksaan gerak isometric

Regio	Gerakan	Nyeri	Rom
Shoulder	*Flexi*	-	Full
	Adduksi	-	Full
	Endorotasi	+	Full
Cervical	*Flexi*	-	Full
	Rotasi	-	Full

(7) Kognitif, Intra Personal & Inter Personal

a. Kognitif : Pasien mampu menceritakan riwayat penyakitnya dengan baik.

b. Intra personal : Pasien memiliki semangat sembuh yang tinggi.

c. Inter personal : Pasien mau dan mampu bekerja sama dengan baik, dengan tenaga medis lainnya.

(8) Kemampuan Fungsional & Lingkungan Aktivitas

a. Kemampuan fungsional dasar.

a) Pasien mampu melakukan gerakan dari tidur ke duduk dengan mandiri tanpa bantuan.

b) Pasien mampu melakukan gerakan berdiri ke jalan tapi disertai peningkatan sesak napas.

b. Aktivitas fungsional

Pasien mampu berjalan untuk buang air kecil ke kamar mandi ±25m disertai sesak napas.

c. Lingkungan aktivitas

Pasien masih dirawat di Rumah Sakit dengan lingkungan aktivitas yang mendukung kesembuhan pasien.

3) Pemeriksaan Spesifik

(1) Pemeriksaan sesak napas dengan Skala Borg

a. Fisioterapis enjelaskan maksud dari rentang skala 0 – 10 pada modifikasi Skala Borg.

b. Pasien diminta untuk mengisi modifikasi skala borg, dengan cara memberikan tanda lingkaran pada angka yang menunjukkan keluhan sesak napas yang di rasakan.

c. Pasien di berikan pertanyaan terkait rentang sesak napas sebagaimana tertera pada modifikasi Skala Borg.

Tabel 3.14 Hasil pengukuran sesak napas menggunakan Skala Borg

N0	Metode pemeriksaan	T0	T1	T2
1	Skala Borg	4	4	5

Ket: Hasil Skala Borg 5 : Pasien merasakan derajat sesak napas berat. (Terjadi peningkatan Sesak napas pada T1 : 4 menjadi T2 : 5).

(2) Pemeriksaan Nyeri dengan NRS

a. Fisioterapis melakukan gerakan Endorotasi shoulder.

b. Kemudian meminta pasien untuk memilih bilangan bulat yang paling mencerminkan intensitas nyeri.

Tabel 3.15 Hasil pengukuran Nyeri menggunakan NRS

N0	Metode pemeriksaan	T0	T1	T2
2	*Numeric Rating Scale*	5	5	5

Ket: Hasil *Numeric Rating Scale* ,skala nyeri tekan pasien adalah : 5 Nyeri sedang (Belum terjadi perubahan nyeri pada T1 : 5 Hasil masih sama T1 : 5).

(3) Pemeriksaan Ekspansi Sangkar Thoraks

Fisioterapis meminta pasien untuk ekspirsi secara maximal, kemudian mengukur sebelum dan sesudah melakukan ekspirasi.

Tabel 3.16 Hasil pengukuran Ekspansi sangkar thoraks menggunakan Midline

Metode Pemeriksaan : Midline	
T0	U : 2 cm M : 2 cm L: 1,5 cm
T1	U : 2 cm M : 2 cm L: 1,5 cm
T2	U : 2 cm M : 2 cm L: 1,5 cm

a. Pengukuran Ekspansi sangkar thoraks *Upper* dilakukan di *Axilla*, *Middle* dilakukan di *Intercostal* 4, *Lower* dilakukan di *processus xiphoideus*.

b. Belum terjadi perubahan ekspansi sangkar thoraks pada T1 : (U : 2cm, M : 2cm, L : 1,5 cm). Hasil masih sama T2 : (U : 2cm, M : 2cm, L : 1,5 cm).

(1) Pemeriksaan aktivitas fungsional dengan mMRC

Tabel 3.17 Hasil pengukuran aktivitas fungsional menggunakan mMRC

N0	Metode pemeriksaan	T0	T1	T2
1	mMRC	3	3	3

Ket: Hasil 3 : setelah berjalan 100 meter atau beberapa menit naik tangga pasien meraskan sesak napas (Belum terjadi perubahan aktivitas fungsional pada T1 : 3 Hasil masih sama T2 : 3).

3.2.2 Diagnosa Fisioterapi

1) *Impairment*

(1) Adanya sesak napas.

(2) Adanya retensi sputum (ronki kering) viskositas tinggi.

(3) Di temukan spasme *pectoralis mayor* dan *sternocleidomastoid*

(4) Penurunan ekspansi sangkar thoraks.

2) *Activity Limitation* : Pasien mengalami kesulitan untuk berjalan jauh.

3) *Participation Restriction* : Pasien masih dalam perawatan rumah sakit.

3.2.3 Rencana Fisioterapi

1) Jangka Pendek

(1) Membantu mengurangi sesak napas.

(2) Menurunkan spasme.

(3) menaikkan ekspansi sangkar thoraks.

2) Jangka Panjang

(1) Melanjutkan terapi jangka pendek.

(2) Meningkatan aktivitas fungsional.

(3) Koreksi posture pasien.

3.2.4 Rencana Evaluasi

1) Evaluasi sesak napas dengan skala borg.

2) Evaluasi derajad nyeri dengan NRS.

3) Evaluasi ekspansi sangkar thoraks dengan midline.

4) Evaluasi kemampuan fungsional dengan mMRC.

3.2.5 Prognosis

1) Quo ad vitam : Bonam.

2) Quo ad sanam : Dubia at bonam.

3) Quo ad functionam : Dubia at bonam.

4) Quo ad cosmeticam : Bonam.

3.2.6 Pelaksanaan Fisioterapi

1) *Nebulizer*

(1) Persiapan alat dan bahan:

a. Mesin *Nebulizer*.

b. Masker *Nebulizer*.

c. Obat Combivent.

d. Tissu / Handuk bersih.

(2) Indikasi

a. Asma Bronkialis.

b. Penyakit Paru Obstruksi Kronik.

c. Sindroma Obstruksi Post TB.

d. Mengeluarkan dahak.

(3) Kontra Indikasi

a. Hipertensi.

b. Takikardia.

c. Riwayat alergi.

d. Trakeostomi.

e. Fraktur di daerah hidung, *maxilla, palatum oris*.

f. Kontra indikasi dari obat yang digunakan untuk nebulisasi.

(4) Persiapan pasien:

a. Menginformasikan ke pasien tindakan yang akan dilakukan fisioterapi sebelum melakukan terapi.

b. Menjelaskan kepada pasien untuk menghirup napas dalam saat penguapan.

c. Memastikan pasien bukan merupakan kontra indikasi.

d. Memberikan tujuan tindakan yang akan dilakukan fisioterapi.

e. Menjelaskan apa yang akan dirasakan oleh pasien.

f. Menyiapkan pasien dalam keadaan duduk, jika pasien tidak mampu duduk naikkan bed pasien 30º.

(5) Persiapan fisioterapis:

a. Posisi fisioterapis ergonomis.

b. Posisi di sisi samping pasien.

c. Fisioterapis tidak boleh menunggu di depan pasien.

d. Fisioterapi tidak boleh berada diatas kepala pasien.

(6) Prosedur pelaksanaan:

a. Sambungkan kabel pada stop kontak.

b. Sambungkan salah satu ujung selang ke *mediane cup* dan ujung lainnya ke kompresor.

c. Masukkan cairan obat ke dalam *mediane cup.*

d. Pasang *mouth piece* pada cup obat.

e. Pasang masker *nebulizer* ke pasien.

f. Tekan tombol “ON” pada kompresor.

g. Tunggu sampai cairan obat habis lalu matikan alat.

h. Lepas masker *nebulizer* dan selang pada kompresor.

(7) Evaluasi :

a. Mesin dimatikan, lepaskan kabel pada stop kontak.

Terapi *nebulizer* dengan obat yang digunakan adalah Combivent 0,1% 1 ML (1 MG) yang kandungannya adalah Salbutamol dan Ipatropium Bromide dimana obat ini berfungsi

untuk melonggarkan saluran napas dengan cara merelaksasi bronkus.

b. Dosis awal: 1 unit dose vial (UDV). Dosis bisa ditingkatkan menjadi 2 UDV tergantung keparahan gejala.

c. Dosis lanjutan: 1 UDV, 3-4 kali sehari

a) Frekuensi : Nebul 3x1hari.

b) Intensitas : Obat 1ampul.

c) Time : 10-15 menit.

d) Type : Inhalasi.

2) *Breathing Control*

(1) Posisi pasien duduk rileks di kursi.

(2) Meminta pasien untuk melakukan inspirasi dan ekspirasi secara teratur dan tenang. (di ulang sebanyak 3-4 kali).

(3) Tangan fisioterapis diletakkan pada bagian belakang thoraks pasien untuk merasakan pergerakan yang naik turun saat pasien bernapas.

a. Frekuensi : 2x1hari.

b. Intensitas : 3-4x.

c. Time : 10x pengulangan.

d. Type : *Breathing exercise*.

3.2.7 Evaluasi

Tabel 3.18 : T2 Tangal 27 Januari 2021

S	Sesak napas di sertai batuk dan nyeri hamper di seluruh dada	
O	a. Tensi darah b. Denyut Nadi c. Respiration rate d. Temperature e. Auskultasi f. Nilai Skala Borg g. Nilai NRS h. Nilai mMRC i. Nilai Ekspansi Thoraks	130/80 72x/menit 24x/menit 36℃ Ronki saat ekspirasi semua lapang paru 5:Sesak napas berat 5: Nyeri Sedang 3: Setelah berjalan 100 meter atau beberapa menit naik tangga meraskan sesak napas *Upper*:2Cm *Middle* :2Cm *Lower* :1,5Cm
A	a. Adanya sesak napas b. Adanya retensi sputum (ronki kering) viskositas tinggi c. Penurunan Aktivitas Fungsional d. Di temukan spasme *pectoralis mayor* dan *sternocleidomastoid* e. Penurunan ekspansi sangkar thoraks	
P	a. Inhalsi : *Nebulizer*	

	b. *Breathing exercise : Breathing Control*

a. Terjadi peningkatan Sesak napas pada T1 : 4 menjadi T2 : 5.

b. Belum terjadi perubahan nyeri pada T1 : 5 Hasil masih sama T2 : 5.

c. Belum terjadi perubahan ekspansi sangkar thoraks pada T1 : (U : 2cm, M : 2cm, L : 1,5 cm) Hasil masih sama T2 : (U : 2cm, M : 2cm, L : 1,5 cm).

d. Belum terjadi perubahan aktivitas fungsional pada T1 : 3 Hasil masih sama T2 : 3.

3.3 Rencana Manajemen Fisioterapi T3 Tanggal 28 Januari 2021 (08.00)

3.3.1 Assessment

1) Keluhan Utama : Pasien mengeluhkan batuk , sesak napas disertai
2) nyeri dada.
3) Pemeriksaan Fisik

(1) Pemeriksaan tanda vital

Tabel 3.19 Hasil Pemeriksaan Tanda Vital T3 Tanggal 28 Januari 2021 (08.00)

TD	DN	RR	Suhu	TB	BB
130/80 mmHg	72/mnt	20/mnt	36ºC	-	-

(2) Inspeksi

a. Statis : Adanya perubahan posture tubuh skoliosis C kanan , Pasien menggunakan alat bantu napas nasal kanul.

b. Dinamis : Pola pernapasan pasien cepat dan dangkal, Pasien menggunakan pernapasan dada.

(3) Palpasi

a. Vocal Fremitus Normal.

b. Adanya Adanya nyeri tekan pada m.*Pectoralis mayor*, m. *sternocleidomastoid*.

(4) Perkusi :Sonor.

(5) Auskultasi : Ronki saat ekspirasi disemua lapang paru.

(6) Gerakan dasar

a. Gerak aktif

Tabel 3.20 Hasil pemeriksaan gerak aktif

Regio	Gerakan	Nyeri	Rom
Shoulder	*Flexi*	-	Full
	Adduksi	-	Full
	Endorotasi	+	Full
Cervical	*Flexi*	-	Full
	Rotasi	-	Full

b. Gerak pasif

Tabel 3.21 Hasil pemeriksaan gerak pasif

Regio	Gerakan	Nyeri	Rom
Shoulder	*Flexi*	-	Full
	Adduksi	-	Full
	Endorotasi	+	Full
Cervical	*Flexi*	-	Full

	Rotasi	-	Full

c. Gerak Isometric

Tabel 3.22 Hasil pemeriksaan gerak isometric

Regio	Gerakan	Nyeri	Rom
Shoulder	*Flexi*	-	Full
	Adduksi	-	Full
	Endorotasi	+	Full
Cervical	*Flexi*	-	Full
	Rotasi	-	Full

(7) Kognitif, Intra Personal & Inter Personal

a. Kognitif : Pasien mampu menceritakan riwayat penyakitnya dengan baik.

b. Intra personal : Pasien memiliki semangat sembuh yang tinggi.

c. Inter personal **:** Pasien mau dan mampu bekerja sama dengan baik, dengan tenaga medis lainnya.

(8) Kemampuan Fungsional & Lingkungan Aktivitas

a. Kemampuan fungsional dasar

a) Pasien mampu melakukan gerakan dari tidur ke duduk dengan mandiri tanpa bantuan.

b) Pasien mampu melakukan gerakan berdiri ke jalan tapi disertai peningkatan sesak napas.

b. Aktivitas fungsional

Pasien mampu berjalan untuk buang air kecil ke kamar mandi ±25m disertai sesak napas.

c. Lingkungan aktivitas

Pasien masih dirawat di Rumah Sakit dengan lingkungan aktivitas yang mendukung kesembuhan pasien.

4) Pemeriksaan Spesifik

(1) Pemeriksaan sesak napas dengan Skala Borg

a. Fisioterapis menjelaskan maksud dari rentang skala 0 – 10 pada modifikasi Skala Borg.

b. Pasien diminta untuk mengisi modifikasi skala borg, dengan cara memberikan tanda lingkaran pada angka yang menunjukkan keluhan sesak napas yang di rasakan.

c. Pasien di berikan pertanyaan terkait rentang sesak napas sebagaimana tertera pada modifikasi Skala Borg.

Tabel 3.23 Hasil pengukuran sesak napas menggunakan Skala Borg

N0	Metode pemeriksaan	T0	T1	T2	T3
1	Skala Borg	4	4	5	4

Ket: Hasil Skala Borg 4 : Pasien merasakan Derajat sesak napas agak berat. (Terjadi penurunan Sesak napas pada T2 : 5 menjadi T3 : 4).

(2) Pemeriksaan Nyeri dengan NRS

a. Fisioterapis melakukan gerakan Endorotasi shoulder.

b. Kemudian meminta pasien untuk memilih bilangan bulat yang paling mencerminkan intensitas nyeri.

Tabel 3.24 Hasil pengukuran Nyeri menggunakan NRS

N0	Metode pemeriksaan	T0	T1	T2	T3
2	*Numeric Rating Scale*	5	5	5	5

Ket: Hasil *Numeric Rating Scale* ,skala nyeri tekan pasien adalah : 5 Nyeri sedang (Belum terjadi perubahan nyeri pada T2 : 5 Hasil masih sama T3 : 5).

(3) Pemeriksaan Ekspansi Sangkar Thoraks

a. Fisioterapis meminta pasien untuk ekspirsi secara maximal, kemudian mengukur sebelum dan sesudah melakukan ekspirasi.

Tabel 3.25 Hasil pengukuran Ekspansi sangkar thoraks menggunakan Midline

Metode Pemeriksaan : Midline	
T0	U : 2 cm M : 2 cm L: 1,5 cm
T1	U : 2 cm M : 2 cm

	L: 1,5 cm
T2	U : 2 cm M : 2 cm L: 1,5 cm
T3	U : 2 cm M : 2 cm L: 1,5 cm

a. Pengukuran Ekspansi sangkar thoraks *Upper* dilakukan di *Axilla*, *Middle* dilakukan di *Intercostal* 4, *Lower* dilakukan di *processus xiphoideus*.

b. Belum terjadi perubahan ekspansi sangkar thoraks pada T2 : (U : 2cm, M : 2cm, L : 1,5 cm) Hasil masih sama T3 : (U : 2cm, M : 2cm, L : 1,5 cm)

(4) Pemeriksaan aktivitas fungsional dengan mMRC

Tabel 3.26 Hasil pengukuran aktivitas fungsional menggunakan mMRC

N0	Metode pemeriksaan	T0	T1	T2	T3
4	mMRC	3	3	3	3

Ket: Hasil 3 : Setelah berjalan 100 meter atau beberapa menit naik tangga pasien meraskan sesak napas. (Belum terjadi perubahan aktivitas fungsional pada T2 : 3 Hasil masih sama T3 : 3).

3.3.2 Diagnosa Fisioterapi

1) *Impairment*

   (1) Adanya sesak napas.

   (2) Adanya retensi sputum (ronki kering) viskositas tinggi.

   (3) Di temukan spasme *Pectoralis mayor* dan *Sternocleidomastoid*.

   (4) Penurunan ekspansi sangkar thoraks.

2) *Activity Limitation* : Pasien mengalami kesulitan untuk berjalan jauh.

3) *Participation Restriction* :Pasien masih dalam perawatan rumah sakit.

3.3.3 Rencana Fisioterapi

1) Jangka Pendek

   (1) Membantu mengurangi sesak napas .

   (2) Menurunkan spasme.

   (3) menaikkan ekspansi sangkar thoraks.

2) Jangka Panjang

   (1) Melanjutkan terapi jangka pendek.

   (2) Meningkatan aktivitas Fungsional.

   (3) Koreksi posture pasien.

3.3.4 Rencana Evaluasi

1) Evaluasi sesak napas dengan skala borg.

2) Evaluasi drajad nyeri dengan NRS.

3) Evaluasi ekspansi sangkar thoraks dengan midline.

4) Evaluasi kemampuan fungsional dengan mMRC.

3.3.5 Prognosis

1) Quo ad vitam : Bonam.

2) Quo ad sanam : Dubia at bonam.

3) Quo ad functionam : Dubia at bonam.

4) Quo ad cosmeticam : Bonam.

3.3.6 Pelaksanaan Fisioterapi

1) *Nebulizer*

(1) Persiapan alat dan bahan:

a. Mesin *Nebulizer*.

b. Masker *Nebulizer*.

c. Obat Combivent.

d. Tissu / Handuk bersih.

(2) Indikasi

a. Asma Bronkialis.

b. Penyakit Paru Obstruksi Kronik.

c. Sindroma Obstruksi Post TB.

d. Mengeluarkan dahak.

(3) Kontra Indikasi

a. Hipertensi.

b. Takikardia.

c. Riwayat alergi.

d. Trakeostomi.

e. Fraktur di daerah hidung, *maxilla, palatum oris*.

f. Kontra indikasi dari obat yang digunakan untuk nebulisasi.

(4) Persiapan pasien

a. Menginformasikan ke pasien tindakan yang akan dilakukan fisioterapi sebelum melakukan terapi.
b. Menjelaskan kepada pasien untuk menghirup napas dalam saat penguapan.
c. Memastikan pasien bukan merupakan kontra indikasi.
d. Memberikan tujuan tindakan yang akan dilakukan fisioterapi.
e. Menjelaskan apa yang akan dirasakan oleh pasien.
f. Menyiapkan pasien dalam keadaan duduk, jika pasien tidak mampu duduk naikkan bed pasien 30º.

(5) Persiapan fisioterapis

a. Posisi fisioterapis ergonomis.
b. Posisi di sisi samping pasien .
c. Fisioterapis tidak boleh menunggu di depan pasien.
d. Fisioterapi tidak boleh berada diatas kepala pasien.

(6) Prosedur pelaksanaan

a. Sambungkan kabel pada stop kontak.
b. Sambungkan salah satu ujung selang ke *mediane cup* dan ujung lainnya ke kompresor.
c. Masukkan cairan obat ke dalam *mediane cup.*
d. Pasang *mouth piece* pada cup obat.
e. Pasang masker *nebulizer* ke pasien.
f. Tekan tombol “ON” pada kompresor.

g. Tunggu sampai cairan obat habis lalu matikan alat.

h. Lepas masker *nebulizer* dan selang pada kompresor.

(7) Evaluasi

a. Mesin dimatikan, lepaskan kabel pada stop kontak.

Terapi *nebulizer* dengan obat yang digunakan adalah Combivent 0,1% 1 ML (1 MG) yang kandungannya adalah Salbutamol dan Ipatropium Bromide dimana obat ini berfungsi untuk melonggarkan saluran napas dengan cara merelaksasi bronkus.

b. Dosis awal: 1 unit dose vial (UDV). Dosis bisa ditingkatkan menjadi 2 UDV tergantung keparahan gejala.

c. Dosis lanjutan: 1 UDV, 3-4 kali sehari

a) Frekuensi : Nebul 3x1hari.

b) Intensitas : Obat 1ampul.

c) Time : 10-15 menit.

d) Type : Inhalasi.

2) *Breathing Control*

(1) Posisi pasien duduk rileks di kursi.

(2) Meminta pasien untuk melakukan inspirasi dan ekspirasi secara teratur dan tenang. (di ulang sebanyak 3-4 kali).

(3) Tangan fisioterapis diletakkan pada bagian belakang thoraks pasien untuk merasakan pergerakan yang naik turun saat pasien bernapas.

a) Frekuensi : 2x1hari.

b) Intensitas : 3-4x.

c) Time : 10x pengulangan.

d) Type : *Breathing exercise*.

3) *Active Cycle of Breathing Technique*

ACBT terdiri dari 3 tehnik latihan pernapasan yaitu :

(1) *Breathing control*

a. Pasien diposisikan duduk rileks diatas tempat tidur atau di kursi.

b. Kemudian dibimbing untuk melakukan inspirasi dan ekspirasi secara teratur dan tenang, yang diulang sebanyak 3 – 5 kali oleh pasien .

c. Tangan peneliti diletakkan pada bagian belakang toraks pasien untuk merasakan pergerakan yang naik turun saat pasien bernapas.

(2) *Thoracic expansion exercise (TEE)*

a. Pasien dalam posisi duduk yang sama.

b. Pasien dibimbing untuk menarik napas dalam secara perlahan lalu menghembuskannya secara perlahan hingga udara dalam paru-paru terasa kosong. (Langkah ini diulangi sebanyak 3 – 5 kali).

c. Jika pasien merasa napasnya lebih ringan, responden dibimbing untuk mengulangi kembali dari kontrol pernapasan awal.

(3) *Forced Expiration Technique (FET)*

a. Setelah melakukan dua langkah diatas.
b. Pasien diminta untuk mengambil napas dalam secukupnya.
c. Kemudian mengkontraksikan otot perutnya untuk menekan napas saat ekspirsi dan menjaga mulut serta tenggorokan tetap terbuka.
d. *Huffing* dilakukan sebanyak 3-4x pengulangan. dengan cara yang sama, lalu ditutup dengan batuk efektif untuk mengualakan sputum cara yang sama, lalu ditutup dengan batuk efektif untuk mengeluarkan sputum.
e. *Coughing* dilakukan sebanyak 3-4x. Melakukan dengan cara yang sama melakukan dari *Breathing control*.
    a) kemudian Angkat dagu agak keatas, dan gunakan otot perut dengan lulut terbuka untuk melakukan pengeluaran napas cepat sebanyak 3x.
    b) keluarkan dengan bunyi huff, huff, huff. Ini membantu epiglotis terbuka dan mempermudah pengeluaran mucus.
    c) Kontrol napas, ambil napas pelan 2 kali, sampai mucus sampai ke belakang tenggorokan.
    d) Setelah itu batukkan dan keluarkan mucus/dahak.

ACBT dengan 3 tehnik di atas:

(1) Lakukan breathing control hingga pasien merasa nyaman.

(2) Berikan latihan napas dalam (TEE) 3-4 kali.

(3) Selanjutnya pasien diminta untuk *huffing*, (fet) setelah *huffing* pasien diminta kembali melakukan breathing control yang bertujuan agar pasien tetap nyaman. Lakukan kembali seperti awal dan di ulang 5-6 kali pengulangan.

(4) Posisi terbaik yang dilakukan pada saat melakan ACBT adalah tergantung dengan kondisi pasien atau dengan postural drainage.

a. Frekuensi : 2x1hari

b. Intensitas : 3-4x

c. Time : 10x pengulangan

d. Type : *Breathing exerccise*

3.3.7 Evaluasi

Tabel 3.27 : T3 Tangal 28 Januari 2021

S	Sesak napas di sertai batuk dan nyeri hamper di seluruh dada	
	a. Tensi darah b. Denyut Nadi c. Respiration rate d. Temperature e. Auskultasi f. Nilai Skala Borg	130/80 72x/menit 20x/menit 36℃ Sedikit ronki saat ekspirasi semua lapang paru 4:Sesak napas agak berat

O	g. Nilai NRS h. Nilai mMRC i. Nilai Ekspansi Thoraks	5: Nyeri Sedang 3: Setelah berjalan 100 meter atau beberapa menit naik tangga meraskan sesak napas *Upper*:2Cm *Middle* :2Cm *Lower* :1,5Cm
A	a. Adanya sesak napas b. Adanya retensi sputum (ronki kering) viskositas tinggi c. Penurunan Aktivitas Fungsional d. Di temukan spasme *pectoralis mayor* dan *sternocleidomastoid* e. Penurunan ekspansi sangkar thoraks	
P	a. Inhalsi : *Nebulizer* b. *Breathing exercise : Breathing Control,Active Cycle of Breathing Control*	

a. Terjadi penurunan Sesak napas pada T2 : 5 menjadi T3 : 4
b. Belum terjadi perubahan nyeri pada T2 : 5 Hasil masih sama T3 : 5
c. Belum terjadi perubahan ekspansi sangkar thoraks
d. pada T2 : (U : 2cm, M : 2cm, L : 1,5 cm) Hasil masih sama T3 : (U : 2cm, M : 2cm, L : 1,5 cm)

e. Belum terjadi perubahan aktivitas fungsional pada T2 : 3 Hasil masih sama T3 : 3

3.4 Rencana Manajemen Fisioterapi T4 Tanggal 29 Januari 2021 (08.00)

3.4.1 Assessment

1) Keluhan Utama : Pasien mengeluhkan batuk , sesak napas disertai nyeri dada.
2) Pemeriksaan Fisik
   (1) Pemeriksaan tanda vital

Tabel 3.28 Hasil Pemeriksaan Tanda Vital T4 Tanggal 29 Januari 2021 (08.00)

TD	DN	RR	Suhu	TB	BB
130/80 mmHg	72/mnt	20/mnt	36ºC	-	-

   (2) Inspeksi
      a. Statis : Adanya perubahan posture tubuh skoliosis C kanan , Pasien menggunakan alat bantu napas nasal kanul.
      b. Dinamis : Pola pernapasan pasien cepat dan dangkal, Pasien menggunakan pernapasan dada.
   (3) Palpasi
      a. Vocal Fremitus Normal.
      b. Adanya nyeri tekan pada m.*Pectoralis mayor*, m. *sternocleidomastoid*.
   (4) Perkusi :Sonor.
   (5) Auskultasi : Ronki saat ekspirasi disemua lapang paru.

(6) Gerakan dasar

a. Gerak aktif

Tabel 3.29 Hasil pemeriksaan gerak aktif

Regio	Gerakan	Nyeri	Rom
Shoulder	*Flexi*	-	Full
	Adduksi	-	Full
	Endorotasi	+	Full
Cervical	*Flexi*	-	Full
	Rotasi	-	Full

b. Gerak pasif

Tabel 3.30 Hasil pemeriksaan gerak pasif

Regio	Gerakan	Nyeri	Rom
Shoulder	*Flexi*	-	Full
	Adduksi	-	Full
	Endorotasi	+	Full
Cervical	*Flexi*	-	Full
	Rotasi	-	Full

c. Gerak Isometric

Tabel 3.31 Hasil pemeriksaan gerak isometric

Regio	Gerakan	Nyeri	Rom
Shoulder	*Flexi*	-	Full
	Adduksi	-	Full
	Endorotasi	+	Full
Cervical	*Flexi*	-	Full
	Rotasi	-	Full

(7) Kognitif, Intra Personal & Inter Personal

a. Kognitif : Pasien mampu menceritakan riwayat penyakitnya dengan baik.

b. Intra personal : Pasien memiliki semangat sembuh yang tinggi.

c. Inter personal **:** Pasien mau dan mampu bekerja sama dengan baik, dengan tenaga medis lainnya.

(8) Kemampuan Fungsional & Lingkungan Aktivitas

a. Kemampuan fungsional dasar

a) Pasien mampu melakukan gerakan dari tidur ke duduk dengan mandiri tanpa bantuan.

b) Pasien mampu melakukan gerakan berdiri ke jalan tapi disertai peningkatan sesak napas.

b. Aktivitas fungsional

Pasien mampu berjalan untuk buang air kecil ke kamar mandi ±25m disertai sesak napas.

c. Lingkungan aktivitas

Pasien masih dirawat di Rumah Sakit dengan lingkungan aktivitas yang mendukung kesembuhan pasien.

3) Pemeriksaan Spesifik

(1) Pemeriksaan sesak napas dengan Skala Borg

a. Fisioterapis menjelaskan maksud dari rentang skala 0 – 10 pada modifikasi Skala Borg.

b. Pasien diminta untuk mengisi modifikasi skala borg, dengan cara memberikan tanda lingkaran pada angka yang menunjukkan keluhan sesak napas yang di rasakan.
c. Pasien di berikan pertanyaan terkait rentang sesak napas sebagaimana tertera pada modifikasi Skala Borg.

Tabel 3.32 Hasil pengukuran sesak napas menggunakan Skala Borg

N0	Metode pemeriksaan	T0	T1	T2	T3	T4
1	Skala Borg	4	4	5	4	4

Ket: Hasil Skala Borg 4 : Pasien merasakan derajat sesak napas agak berat. (Belum terjadi perubahan Sesak napas pada T3 : 4 masih sama T4 : 4).

(2) Pemeriksaan Nyeri dengan NRS

a. Fisioterapis melakukan gerakan Endorotasi shoulder.
b. Kemudian meminta pasien untuk memilih bilangan bulat yang paling mencerminkan intensitas nyeri.

Tabel 3.33 Hasil pengukuran Nyeri menggunakan NRS

N0	Metode pemeriksaan	T0	T1	T2	T3	T4
2	*Numeric Rating Scale*	5	5	5	5	2

Ket: Hasil *Numeric Rating Scale* ,skala nyeri tekan pasien adalah : 2 Nyeri Ringan (Terjadi penurunan nyeri pada T3 : 5 menjadi T4 : 2).

(3) Pemeriksaan Ekspansi Sangkar Thoraks

Fisioterapis meminta pasien untuk ekspirsi secara maximal, kemudian mengukur sebelum dan sesudah melakukan ekspirasi.

Tabel 3.34 Hasil pengukuran Ekspansi sangkar thoraks menggunakan Midline.

Metode Pemeriksaan : Midline	
T0	U : 2 cm M : 2 cm L: 1,5 cm
T1	U : 2 cm M : 2 cm L: 1,5 cm
T2	U : 2 cm M : 2 cm L: 1,5 cm
T3	U : 2 cm M : 2 cm L: 1,5 cm
T4	U : 2 cm M : 2 cm L: 1,5 cm

a. Pengukuran Ekspansi sangkar thoraks *Upper* dilakukan di *Axilla*, *Middle* dilakukan di *Intercostal* 4, *Lower* dilakukan di *Processus xiphoideus*.

b. Belum terjadi perubahan ekspansi sangkar thoraks pada T3 : (U : 2cm, M : 2cm, L : 1,5 cm) Hasil masih sama T4 : (U : 2cm, M : 2cm, L : 1,5 cm).

(4) Pemeriksaan aktivitas fungsional dengan mMRC

Tabel 3.35 Hasil pengukuran aktivitas fungsional menggunakan mMRC

No	Metode pemeriksaan	T0	T1	T2	T3	T4
4	mMRC	3	3	3	3	2

Ket: Hasil 2 : Berjalan lambat karena merasa sesak (Terjadi penurunan aktivitas fungsional pada T3 : 2 Hasil masih sama T4 : 2).

3.4.2 Diagnosa Fisioterapi

1) *Impairment*

(1) Ad Adanya sesak napas.

(2) Adanya retensi sputum (ronki kering) viskositas tinggi.

(3) Di temukan spasme *Pectoralis mayor* dan *Sternocleidomastoid*

(4) Penurunan ekspansi sangkar thoraks.

2) *Activity Limitation* : Pasien mengalami kesulitan untuk berjalan jauh.

3) *Participation Restriction* :Pasien masih dalam perawatan rumah sakit.

3.4.3 Rencana Fisioterapi

1) Jangka Pendek

(1) Membantu mengurangi sesak napas.

(2) Menurunkan spasme.

(3) menaikkan ekspansi sangkar thoraks.

2) Jangka Panjang

(1) Melanjutkan terapi jangka pendek.

(2) Meningkatan aktivitas fungsional.

(3) Koreksi posture pasien.

3.4.4 Rencana Evaluasi

1) Evaluasi sesak napas dengan skala borg.

2) Evaluasi derajad nyeri dengan NRS.

3) Evaluasi ekspansi sangkar thoraks dengan midline.

4) Evaluasi kemampuan fungsional dengan mMRC.

3.4.5 Prognosis

1) Quo ad vitam : Bonam.

2) Quo ad sanam : Dubia at bonam.

3) Quo ad functionam : Dubia at bonam.

4) Quo ad cosmeticam : Bonam.

3.4.6 Pelaksanaan Fisioterapi

1) *Nebulizer*

(1) Persiapan alat dan bahan:

a. Mesin *Nebulizer*.

b. Masker *Nebulizer*.

c. Obat Combivent.

d. Tissu / Handuk bersih.

(2) Indikasi

a. Asma Bronkialis.

b. Penyakit Paru Obstruksi Kronik .

c. Sindroma Obstruksi Post TB.

d. Mengeluarkan dahak.

(3) Kontra Indikasi

a. Hipertensi.

b. Takikardia.

c. Riwayat alergi.

d. Trakeostomi.

e. Fraktur di daerah hidung, *maxilla*, *palatum oris*.

f. Kontra indikasi dari obat yang digunakan untuk nebulisasi.

(4) Persiapan pasien:

a. Menginformasikan ke pasien tindakan yang akan dilakukan fisioterapi sebelum melakukan terapi.

b. Menjelaskan kepada pasien untuk menghirup napas dalam saat penguapan.
c. Memastikan pasien bukan merupakan kontra indikasi
d. Memberikan tujuan tindakan yang akan dilakukan fisioterapi
e. Menjelaskan apa yang akan dirasakan oleh pasien.
f. Menyiapkan pasien dalam keadaan duduk, jika pasien tidak mampu duduk naikkan bed pasien 30º.

(5) Persiapan fisioterapis:

a. Posisi fisioterapis ergonomis
b. Posisi di sisi samping pasien
c. Fisioterapis tidak boleh menunggu di depan pasien
d. Fisioterapi tidak boleh berada diatas kepala pasien.

(6) Prosedur pelaksanaan:

a. Sambungkan kabel pada stop kontak.
b. Sambungkan salah satu ujung selang ke *mediane cup* dan ujung lainnya ke kompresor.
c. Masukkan cairan obat ke dalam *mediane cup.*
d. Pasang *mouth piece* pada cup obat.
e. Pasang masker *nebulizer* ke pasien
f. Tekan tombol “ON” pada kompresor
g. Tunggu sampai cairan obat habis lalu matikan alat.
h. Lepas masker *nebulizer* dan selang pada kompresor.

(7) Evaluasi :

a. Mesin dimatikan, lepaskan kabel pada stop kontak.

Terapi *nebulizer* dengan obat yang digunakan adalah Combivent 0,1% 1 ML (1 MG) yang kandungannya adalah Salbutamol dan Ipatropium Bromide dimana obat ini berfungsi untuk melonggarkan saluran napas dengan cara merelaksasi bronkus.

b. Dosis awal: 1 unit dose vial (UDV). Dosis bisa ditingkatkan menjadi 2 UDV tergantung keparahan gejala.

c. Dosis lanjutan: 1 UDV, 3-4 kali sehari

a) Frekuensi : Nebul 3x1hari

b) Intensitas : Obat 1ampul

c) Time : 10-15 menit

d) Type : Inhalasi

2) *Breathing Control*

a. Posisi pasien duduk rileks di kursi

b. Meminta pasien untuk melakukan inspirasi dan ekspirasi secara teratur dan tenang. (di ulang sebanyak 3-4 kali)

c. Tangan Fisioterapis diletakkan pada bagian belakang thoraks pasien untuk merasakan pergerakan yang naik turun saat pasien bernapas.

a) Frekuensi : 2x1hari

b) Intensitas : 3-4x

c) Time : 10x pengulangan

d) Type : *Breathing exercise*

3) *Active Cycle of Breathing Technique*

ACBT terdiri dari 3 tehnik latihan pernapasan yaitu :

(1) *Breathing control*

a. Pasien diposisikan duduk rileks diatas tempat tidur atau di kursi.

b. Kemudian dibimbing untuk melakukan inspirasi dan ekspirasi secara teratur dan tenang, yang diulang sebanyak 3 – 5 kali oleh pasien.

c. Tangan peneliti diletakkan pada bagian belakang toraks pasien untuk merasakan pergerakan yang naik turun saat pasien bernapas.

(2) *Thoracic expansion exercise (TEE)*

a. Pasien dalam posisi duduk yang sama.

b. Pasien dibimbing untuk menarik napas dalam secara perlahan lalu menghembuskannya secara perlahan hingga udara dalam paru-paru terasa kosong. (Langkah ini diulangi sebanyak 3 – 5 kali).

c. Jika pasien merasa napasnya lebih ringan, responden dibimbing untuk mengulangi kembali dari kontrol pernapasan awal.

(3) *Forced Expiration Technique (FET)*

a. Setelah melakukan dua langkah diatas.
b. Pasien diminta untuk mengambil napas dalam secukupnya.
c. Kemudian mengkontraksikan otot perutnya untuk menekan napas saat ekspirsi dan menjaga mulut serta tenggorokan tetap terbuka.
d. *Huffing* dilakukan sebanyak 3-4x pengulangan. dengan cara yang sama, lalu ditutup dengan batuk efektif untuk mengualakan sputum cara yang sama, lalu ditutup dengan batuk efektif untuk mengeluarkan sputum.
e. *Coughing* dilakukan sebanyak 3-4x. Melakukan dengan cara yang sama melakukan dari *Breathing control*
    a) kemudian Angkat dagu agak keatas, dan gunakan otot perut dengan lulut terbuka untuk melakukan pengeluaran napas cepat sebanyak 3x.
    b) keluarkan dengan bunyi huff, huff, huff. Ini membantu epiglotis terbuka dan mempermudah pengeluaran mucus.
    c) Kontrol napas, ambil napas pelan 2 kali, sampai mucus sampai ke belakang tenggorokan.
    d) Setelah itu batukkan dan keluarkan mucus/dahak.

ACBT dengan 3 tehnik di atas:

(1) Lakukan brathing control hingga pasien merasa nyaman

(2) Berikan latihan napas dalam (TEE) 3-4 kali

(3) Selanjutnya pasien diminta untuk *huffing*, (fet) setelah *huffing* pasien diminta kembali melakukan breathing control yang bertujuan agar pasien tetap nyaman. Lakukan kembali seperti awal dan di ulang 5-6 kali pengulangan.

(4) Posisi terbaik yang dilakukan pada saat melakan ACBT adalah tergantung dengan kondisi pasien atau dengan postural drainage.

a. Frekuensi : 2x1hari

b. Intensitas : 3-4x

c. Time : 10x pengulangan

d. Type : *Breathing exercise*

4) *Pursed lip breathing*

a. Posisi *comfortable* duduk tanpa sandarac dan serileks mungkin

b. Jelaskan pada pasien bahwa expirasi harus rileks (pasif) dan adanya kontraksi abdomen

c. Tempatkan tangan diatas abdomen untuk mendeteksi kontraksi otot abdomen

d. Instruksikan pasien untuk inspirasi dalam dan perlahan

e. Kemudian pasien expirasi dengan bibir purse-lip

Dosis *Pursed Lips Breathing*, dengan dosis yaitu melakukan pengulangan selama 1 menit dengan jeda 2 detik setiap pengulangan, mengikuti dengan periode istirahat 2 menit: lakukan latihan dalam siklus selama 15 menit.

a) Frekuensi : 2x1hari
b) Intensitas : 3-4x
c) Time : 10x pengulangan
d) Type : *Breathing exercise*

3.4.7 Evaluasi

Tabel 3.36 : T4 Tangal 29 Januari 2021

S	Sesak napas di sertai batuk dan nyeri hamper di seluruh dada	
O	a. Tensi darah	130/80
	b. Denyut Nadi	72x/menit
	c. Respiration rate	20x/menit
	d. Temperature	36℃
	e. Auskultasi	Sedikit ronki saat ekspirasi semua lapang paru
	f. Nilai Skala Borg	4:Sesak napas agak berat
	g. Nilai NRS	2: Nyeri Ringan
	h. Nilai mMRC	2: Berjalan lambat karena merasa sesak
	i. Nilai Ekspansi Thoraks	*Upper*:2Cm *Middle* :2Cm *Lower* :1,5Cm

A	a. Adanya sesak napas b. Adanya sedikit retensi sputum (ronki kering) viskositas tinggi c. Peningkatan Aktivitas Fungsional d. Di temukan spasme *pectoralis mayor* dan *sternocleidomastoid* e. Peningkatan ekspansi sangkar thoraks
P	a. Inhalsi : *Nebulizer* b. *Breathing exercise : Breathing Control,Active Cycle of Breathing Control, Pursed Lip Breathing*

a. Tidak terjadi perubahan Sesak napas pada T3 : 4 hasil masih sama T4 : 4
b. Terjadi penurunan nyeri pada T3 : 5 menjadi T4 : 2
c. Belum terjadi perubahan ekspansi sangkar thoraks pada T3 : (U : 2cm, M : 2cm, L : 1,5 cm) Hasil masih sama T4 : (U : 2cm, M : 2cm, L : 1,5 cm)
d. Terjadi peningkatan aktivitas fungsional T3 : 3 menjadi T4 : 2

3.5 Rencana Manajemen Fisioterapi T5 Tanggal 30 Januari 2021 (08.00)

3.5.1 Assessment

1) Keluhan Utama : Pasien mengeluhkan batuk , sesak napas disertai nyeri dada.

2) Pemeriksaan Fisik

(1) Pemeriksaan tanda vital

Tabel 3.37 Hasil Pemeriksaan Tanda Vital T5 Tanggal 30 Januari 2021 (08.00)

TD	DN	RR	Suhu	TB	BB
130/80 mmHg	72/mnt	20/mnt	36ºC	-	-

(2) Inspeksi

a. Statis : Adanya perubahan posture tubuh skoliosis C kanan , Pasien menggunakan alat bantu napas nasal kanul.

b. Dinamis : Pola pernapasan pasien cepat dan dangkal, Pasien menggunakan pernapasan dada.

(3) Palpasi

a. Vocal Fremitus Normal

b. Adanya nyeri tekan pada m.*Pectoralis mayor*, m.*Sternocleidomastoid*.

(4) Perkusi :Sonor.

(5) Auskultasi : Ronki saat ekspirasi disemua lapang paru.

(6) Gerakan dasar

a. Gerak aktif

Tabel 3.38 Hasil pemeriksaan gerak aktif

Regio	Gerakan	Nyeri	Rom
Shoulder	*Flexi* *Adduksi*	- -	Full Full

	Endorotasi	+	Full
Cervical	*Flexi* *Rotasi*	- -	Full Full

b. Gerak pasif

Tabel 3.39 Hasil pemeriksaan gerak pasif

Regio	Gerakan	Nyeri	Rom
Shoulder	*Flexi* *Adduksi* *Endorotasi*	- - +	Full Full Full
Cervical	*Flexi* *Rotasi*	- -	Full Full

c. Gerak Isometric

Tabel 3.40 Hasil pemeriksaan gerak isometric

Regio	Gerakan	Nyeri	Rom
Shoulder	*Flexi* *Adduksi* *Endorotasi*	- - +	Full Full Full
Cervical	*Flexi* *Rotasi*	- -	Full Full

(7) Kognitif, Intra Personal & Inter Personal

d. Kognitif : Pasien mampu menceritakan riwayat penyakitnya dengan baik.

e. Intra personal : Pasien memiliki semangat sembuh yang tinggi.

f. Inter personal : Pasien mau dan mampu bekerja sama dengan baik, dengan tenaga medis lainnya.

(8) Kemampuan Fungsional & Lingkungan Aktivitas

a. Kemampuan fungsional dasar

a) Pasien mampu melakukan gerakan dari tidur ke duduk dengan mandiri tanpa bantuan.

b) Pasien mampu melakukan gerakan berdiri ke jalan tapi disertai peningkatan sesak napas.

b. Aktivitas fungsional

Pasien mampu berjalan untuk buang air kecil ke kamar mandi ±25m disertai sesak napas.

c. Lingkungan aktivitas

Pasien masih dirawat di Rumah Sakit dengan lingkungan aktivitas yang mendukung kesembuhan pasien.

3) Pemeriksaan Spesifik

(1) Pemeriksaan sesak napas dengan Skala Borg

a. Fisioterapis menjelaskan maksud dari rentang skala 0 – 10 pada modifikasi Skala Borg.

b. Pasien diminta untuk mengisi modifikasi skala borg, dengan cara memberikan tanda lingkaran pada angka yang menunjukkan keluhan sesak napas yang di rasakan.

c. Pasien di berikan pertanyaan terkait rentang sesak napas sebagaimana tertera pada modifikasi Skala Borg.

Tabel 3.41 Hasil pengukuran sesak napas menggunakan skala borg

N0	Metode pemeriksaan	T0	T1	T2	T3	T4	T5
1	Skala Borg	4	4	5	4	4	2

Ket: Hasil Skala Borg 2 : Pasien merasakan Derajat sesak napas ringan (Terjadi penurunan Sesak napas pada T4 : 4 menjadi T5 : 2).

(2) Pemeriksaan Nyeri dengan NRS

a. Fisioterapis melakukan gerakan Endorotasi shoulder.
b. Kemudian meminta pasien untuk memilih bilangan bulat yang paling mencerminkan intensitas nyeri.

Tabel 3.42 Hasil pengukuran Nyeri menggunakan NRS

N0	Metode pemeriksaan	T0	T1	T2	T3	T4	T5
2	*Numeric Rating Scale*	5	5	5	5	2	1

Ket: Hasil *Numeric Rating Scale* ,skala nyeri tekan pasien adalah : 1 Nyeri Ringan (Terjadi penurunan nyeri pada T4 : 2 menjadi T5 : 1).

(3) Pemeriksaan Ekspansi Sangkar Thoraks

Fisioterapis meminta pasien untuk ekspirsi secara maximal, kemudian mengukur sebelum dan sesudah melakukan ekspirasi.

Tabel 3.43 Hasil pengukuran Ekspansi sangkar thoraks menggunakan Midline

Metode Pemeriksaan : Midline	
T0	U : 2 cm M : 2 cm L: 1,5 cm
T1	U : 2 cm M : 2 cm L: 1,5 cm
T2	U : 2 cm M : 2 cm L: 1,5 cm
T3	U : 2 cm M : 2 cm L: 1,5 cm
T4	U : 2 cm M : 2 cm L: 1,5 cm
T5	U : 2 cm M : 2 cm L : 2 cm

a. Pengukuran Ekspansi sangkar thoraks *Upper* dilakukan di *Axilla*, *Middle* dilakukan di *Intercostal* 4, *Lower* dilakukan di *Processus xiphoideus*.

b. Terjadi peningkatan ekspansi sangkar thoraks pada T4 : (U : 2cm, M : 2cm, L : 1,5 cm) menjadi T5 : (U : 2cm, M : 2cm, L : 2cm)

b. Pemeriksaan aktivitas fungsional dengan mMRC

Tabel 3.44 Hasil pengukuran aktifitas fungsional menggunakan mMRC

No	Metode pemeriksaan	T0	T1	T2	T3	T4	T5
4	mMRC	3	3	3	3	2	2

Ket: Hasil 2 : Berjalan lambat karena merassa sesak. (Belum terjadi perubahan nyeri pada T4 : 2 hasil masih sama T5 : 2).

3.5.2 Diagnosa Fisioterapi

1) *Impairment*

(1) Adanya sesak napas.

(2) Adanya retensi sputum (ronki kering) viskositas tinggi.

(3) Di temukan spasme *Pectoralis mayor* dan *Sternocleidomastoid*

(4) Penurunan ekspansi sangkar thoraks.

2) *Activity Limitation* : Pasien mengalami kesulitan untuk berjalan jauh.

3) *Participation Restriction* :Pasien masih dalam perawatan rumah sakit.

3.5.3 Rencana Fisioterapi

1) Jangka Pendek

(1) Membantu mengurangi sesak napas.

(2) Menurunkan spasme.

(3) menaikkan ekspansi sangkar thoraks.

2) Jangka Panjang

(1) Melanjutkan terapi jangka pendek.

(2) Meningkatan aktivitas fungsional.

(3) Koreksi posture pasien.

3.5.4 Rencana Evaluasi

1) Evaluasi sesak napas dengan skala borg.

2) Evaluasi derajad nyeri dengan NRS.

3) Evaluasi ekspansi sangkar thoraks dengan midline.

4) Evaluasi kemampuan fungsional dengan mMRC.

3.5.5 Prognosis

1) Quo ad vitam : Bonam

2) Quo ad sanam : Dubia at bonam

3) Quo ad functionam : Dubia at bonam

4) Quo ad cosmeticam : Bonam

3.5.6 Pelaksanaan Fisioterapi

1) *Nebulizer*

(1) Persiapan alat dan bahan:

a. Mesin *Nebulizer*.

b. Masker *Nebulizer*.

c. Obat Combivent.

d. Tissu / Handuk bersih.

(2) Indikasi

a. Asma Bronkialis.

b. Penyakit Paru Obstruksi Kronik.

c. Sindroma Obstruksi Post TB.

d. Mengeluarkan dahak.

(3) Kontra Indikasi

a. Hipertensi.

b. Takikardia.

c. Riwayat alergi.

d. Trakeostomi.

e. Fraktur di daerah hidung, *maxilla*, *palatum oris*.

f. Kontra indikasi dari obat yang digunakan untuk nebulisasi.

(4) Persiapan pasien:

a. Menginformasikan ke pasien tindakan yang akan dilakukan fisioterapi sebelum melakukan terapi.

b. Menjelaskan kepada pasien untuk menghirup napas dalam saat penguapan.

c. Memastikan pasien bukan merupakan kontra indikasi.

d. Memberikan tujuan tindakan yang akan dilakukan fisioterapi.

e. Menjelaskan apa yang akan dirasakan oleh pasien.

f. Menyiapkan pasien dalam keadaan duduk, jika pasien tidak mampu duduk naikkan bed pasien 30º.

(5) Persiapan fisioterapis:

a. Posisi fisioterapis ergonomis.

b. Posisi di sisi samping pasien.

c. Fisioterapis tidak boleh menunggu di depan pasien.

d. Fisioterapi tidak boleh berada diatas kepala pasien.

(6) Prosedur pelaksanaan:

a. Sambungkan kabel pada stop kontak.

b. Sambungkan salah satu ujung selang ke *mediane cup* dan ujung lainnya ke kompresor.

c. Masukkan cairan obat ke dalam *mediane cup.*

d. Pasang *mouth piece* pada cup obat.

e. Pasang masker *nebulizer* ke pasien

f. Tekan tombol “ON” pada kompresor

g. Tunggu sampai cairan obat habis lalu matikan alat.

h. Lepas masker *nebulizer* dan selang pada kompresor.

(7) Evaluasi :

a. Mesin dimatikan, lepaskan kabel pada stop kontak.

Terapi *nebulizer* dengan obat yang digunakan adalah Combivent 0,1% 1 ML (1 MG) yang kandungannya adalah Salbutamol dan Ipatropium Bromide dimana obat ini

berfungsi untuk melonggarkan saluran napas dengan cara merelaksasi bronkus.

b. Dosis awal: 1 unit dose vial (UDV). Dosis bisa ditingkatkan menjadi 2 UDV tergantung keparahan gejala.

c. Dosis lanjutan: 1 UDV, 3-4 kali sehari

a) Frekuensi : Nebul 3x1hari.

b) Intensitas : Obat 1ampul.

c) Time : 10-15 menit.

d) Type : Inhalasi .

2) *Breathing Control*

a. Posisi pasien duduk rileks di kursi.

b. Meminta pasien untuk melakukan inspirasi dan ekspirasi secara teratur dan tenang. (di ulang sebanyak 3-4 kali)

c. Tangan Fisioterapis diletakkan pada bagian belakang thoraks pasien untuk merasakan pergerakan yang naik turun saat pasien bernapas.

a) Frekuensi : 2x1hari

b) Intensitas : 3-4x

c) Time : 10x pengulangan

d) Type : *Breathing exercise*

3) *Active Cycle of Breathing Technique*

ACBT terdiri dari 3 tehnik latihan pernapasan yaitu :

(1) *Breathing control*

a. Pasien diposisikan duduk rileks diatas tempat tidur atau di kursi.
b. Kemudian dibimbing untuk melakukan inspirasi dan ekspirasi secara teratur dan tenang, yang diulang sebanyak 3 – 5 kali oleh pasien .
c. Tangan peneliti diletakkan pada bagian belakang toraks pasien untuk merasakan pergerakan yang naik turun saat pasien bernapas.

(2) *Thoracic expansion exercise (TEE)*

a. Pasien dalam posisi duduk yang sama.
b. Pasien dibimbing untuk menarik napas dalam secara perlahan lalu menghembuskannya secara perlahan hingga udara dalam paru-paru terasa kosong. (Langkah ini diulangi sebanyak 3 – 5 kali).
c. Jika pasien merasa napasnya lebih ringan, responden dibimbing untuk mengulangi kembali dari kontrol pernapasan awal.

(3) *Forced Expiration Technique (FET)*

a. Setelah melakukan dua langkah diatas.

b. Pasien diminta untuk mengambil napas dalam secukupnya.
c. Kemudian mengkontaksiakan otot perutnya untuk menekan napas saat ekspirsi dan menjaga mulut serta tenggorokan tetap terbuka.
d. *Huffing* dilakukan sebanyak 3-4x pengulangan. dengan cara yang sama, lalu ditutup dengan batuk efektif untuk mengualakan sputum cara yang sama, lalu ditutup dengan batuk efektif untuk mengeluarkan sputum.
e. *Coughing* dilakukan sebanyak 3-4x. Melakukan dengan cara yang sama melakukan dari *Breathing control*
    a) kemudian Angkat dagu agak keatas, dan gunakan otot perut dengan lulut terbuka untuk melakukan pengeluaran napas cepat sebanyak 3x.
    b) keluarkan dengan bunyi huff, huff, huff. Ini membantu epiglotis terbuka dan mempermudah pengeluaran mucus.
    c) Kontrol napas, ambil napas pelan 2 kali, sampai mucus sampai ke belakang tenggorokan.
    d) Setelah itu batukkan dan keluarkan mucus/dahak.

ACBT dengan 3 tehnik di atas:

(1) Lakukan brathing control hingga pasien merasa nyaman
(2) Berikan latihan napas dalam (TEE) 3-4 kali

(3) Selanjutnya pasien diminta untuk *huffing*, (fet) setelah *huffing* pasien diminta kembali melakukan breathing control yang bertujuan agar pasien tetap nyaman. Lakukan kembali seperti awal dan di ulang 5-6 kali pengulangan.

(4) Posisi terbaik yang dilakukan pada saat melakan ACBT adalah tergantung dengan kondisi pasien atau dengan postural drainage.

a. Frekuensi : 2x1hari

b. Intensitas : 3-4x

c. Time : 10x pengulangan

d. Type : *Breathing exercise*

4) *Pursed lip breathing*

a. Posisi *comfortable* duduk tanpa sandarac dan serileks mungkin.

b. Jelaskan pada pasien bahwa expirasi harus rileks (pasif) dan adanya kontraksi abdomen.

c. Tempatkan tangan diatas abdomen untuk mendeteksi kontraksi otot abdomen.

d. Instruksikan pasien untuk inspirasi dalam dan perlahan

e. Kemudian pasien expirasi dengan bibir purse-lip.

Dosis *Pursed Lips Breathing*, dengan dosis yaitu melakukan pengulangan selama 1 menit dengan jeda 2 detik setiap

pengulangan, mengikuti dengan periode istirahat 2 menit: lakukan latihan dalam siklus selama 15 menit.

a) Frekuensi : 2x1hari

b) Intensitas : 3-4x

c) Time : 10x pengulangan

d) Type : *Breathing exercise*

5) *Diaphragmatic breathing*

(1) Persiapan alat

a. Handscon

b. Masker

c. Bed

(2) Persiapan pasien

a. Posisi pasien duduk tanpa sadaran

b. Meminta pasien meletakkan salah satu tangannya di atas perut bagian tengah, tangan yang lain di atas dada agar pasien merasakan perut bagian atas mengembang dan tulang rusuk bagian bawah membuka

c. Meminta pasien menarik napas melalui hidung dan saat ekspirasi pelan-pelan melalui mulut

d. Selama exspirasi pasien menggunakan kontraksi otot perut untuk menggerakkan diafragma lebih tinggi

Pernapasan diafragma dilakukan 2-3 kali sampai pasien merasakan nyaman

3.5.7 Evaluasi

Tabel 3.45 : T5 Tangal 30 Januari 2021

S	Sesak napas di sertai batuk dan nyeri hamper di seluruh dada	
O	j. Tensi darah k. Denyut Nadi l. Respiration rate m. Temperature n. Auskultasi	130/80 72x/menit 20x/menit 36℃ Sedikit ronki saat ekspirasi semua lapang paru
	o. Nilai Skala Borg	2:Sesak napas ringan
	p. Nilai NRS	1: Nyeri Ringan
	q. Nilai mMRC	2: Berjalan lambat karena merasa sesak
	r. Nilai Ekspansi Thoraks	*Upper*:2Cm *Middle* :2Cm *Lower* :2Cm
A	f. Adanya sesak napas g. Adanya sedikit retensi sputum (ronki kering) viskositas tinggi h. Di temukan spasme *pectoralis mayor* dan *sternocleidomastoid* i. Peningkatan ekspansi sangkar thoraks	
P	c. Inhalsi : *Nebulizer* ➢ *Breathing exercise : Breathing Control,Active Cycle of Breathing Control, Pursed Lip Breathing, Diaphragmatic breathing*	

a. Terjadi penurunan Sesak napas pada T4 : 4 menjadi T5 : 2
b. Terjadi penurunan nyeri pada T4 : 2 menjadi T5 : 1
c. Terjadi peningkatan ekspansi sangkar thoraks pada T4 : (U : 2cm, M : 2cm, L : 1,5 cm) Hasil masih sama T5 : (U : 2cm, M : 2cm, L : 2 cm)
d. Belum terjadi perubahan aktivitas fungsional T4 : 2 hasil masih sama T5 : 2

3.6 Rencana Manajemen Fisioterapi T6 Tanggal 31 Januari 2021 (08.00)

3.6.1 Assessment

1) Keluhan Utama : Pasien mengeluhkan batuk , sesak napas disertai nyeri dada.
2) Pemeriksaan Fisik

(1) Pemeriksaan tanda vital

Tabel 3.46 Hasil Pemeriksaan Tanda Vital T6 Tanggal 31 Januari 2021 (08.00)

TD	DN	RR	Suhu	TB	BB
130/80 mmHg	72/mnt	20/mnt	36ºC	-	-

(2) Inspeksi

a. Statis : Adanya perubahan posture tubuh skoliosis C kanan , Pasien menggunakan alat bantu napas nasal kanul.
b. Dinamis : Pola pernapasan pasien cepat dan dangkal, Pasien menggunakan pernapasan dada.

(3) Palpasi

a. Vocal Fremitus Normal

b. Adanya nyeri tekan pada m.*Pectoralis mayor*,

m. *sternocleidomastoid*.

(4) Perkusi :Sonor

(5) Auskultasi : Ronki saat ekspirasi disemua lapang paru

(6) Gerakan dasar

a. Gerak aktif

Tabel 3.47 Hasil pemeriksaan gerak aktif

Regio	Gerakan	Nyeri	Rom
Shoulder	*Flexi*	-	Full
	Adduksi	-	Full
	Endorotasi	+	Full
Cervical	*Flexi*	-	Full
	Rotasi	-	Full

b. Gerak pasif

Tabel 3.48 Hasil pemeriksaan gerak pasif

Regio	Gerakan	Nyeri	Rom
Shoulder	*Flexi*	-	Full
	Adduksi	-	Full
	Endorotasi	+	Full
Cervical	*Flexi*	-	Full
	Rotasi	-	Full

c. Gerak Isometric

Tabel 3.49 Hasil pemeriksaan gerak isometric

Regio	Gerakan	Nyeri	Rom
Shoulder	*Flexi*	-	Full
	Adduksi	-	Full
	Endorotasi	+	Full
Cervical	*Flexi*	-	Full
	Rotasi	-	Full

(7) Kognitif, Intra Personal & Inter Personal

- Kognitif : Pasien mampu menceritakan riwayat penyakitnya dengan baik.
- Intra personal : Pasien memiliki semangat sembuh yang tinggi.
- Inter personal : Pasien mau dan mampu bekerja sama dengan baik, dengan tenaga medis lainnya.

(8) Kemampuan Fungsional & Lingkungan Aktivitas

a. Kemampuan fungsional dasar

a) Pasien mampu melakukan gerakan dari tidur ke duduk dengan mandiri tanpa bantuan.

b) Pasien mampu melakukan gerakan berdiri ke jalan tapi disertai peningkatan sesak napas.

b. Aktivitas fungsional

Pasien mampu berjalan untuk buang air kecil ke kamar mandi ±25m disertai sesak napas.

c. Lingkungan aktivitas

Pasien masih dirawat di Rumah Sakit dengan lingkungan aktivitas yang mendukung kesembuhan pasien.

3) Pemeriksaan Spesifik

(1) Pemeriksaan sesak napas dengan Skala Borg

- Fisioterapis menjelaskan maksud dari rentang skala 0 – 10 pada modifikasi Skala Borg
- Pasien diminta untuk mengisi modifikasi skala borg, dengan cara memberikan tanda lingkaran pada angka yang menunjukkan keluhan sesak napas yang di rasakan.
- Pasien di berikan pertanyaan terkait rentang sesak napas sebagaimana tertera pada modifikasi Skala Borg.

Tabel 3.50 Hasil pengukuran sesak napas menggunakan skala borg

N0	Metode pemeriksaan	T0	T1	T2	T3	T4	T5	T6
1	Skala Borg	4	4	5	4	4	2	2

Ket: Hasil Skala Borg 2 : Pasien merasakan Derajat sesak napas ringan (Belum terjadi perubahan Sesak napas pada T5 : 2 hasil masih sama T6 : 2)

(2) Pemeriksaan Nyeri dengan NRS

- Fisioterapis melakukan gerakan Endorotasi shoulder.
- Kemudian meminta pasien untuk memilih bilangan bulat yang paling mencerminkan intensitas nyeri.

Tabel 3.51 Hasil pengukuran Nyeri menggunakan NRS

N0	Metode pemeriksaan	T0	T1	T2	T3	T4	T5	T6
2	*Numeric Rating Scale*	5	5	5	5	2	1	1

Ket: Hasil Numeric Rating Scale ,skala nyeri tekan pasien adalah : 1 Nyeri Ringan (Belum terjadi penurunan nyeri T5 : 1 hasil masih sama T6 : 1).

(3) Pemeriksaan Ekspansi Sangkar Thoraks

Fisioterapis meminta pasien untuk ekspirsi secara maximal, kemudian mengukur sebelum dan sesudah melakukan ekspirasi.

Tabel 3.52 Hasil pengukuran Ekspansi sangkar thoraks menggunakan Midline

Metode Pemeriksaan : Midline	
T0	U : 2 cm M : 2 cm L: 1,5 cm
T1	U : 2 cm M : 2 cm

	L: 1,5 cm
T2	U : 2 cm M : 2 cm L: 1,5 cm
T3	U : 2 cm M : 2 cm L: 1,5 cm
T4	U : 2 cm M : 2 cm L: 1,5 cm
T5	U : 2 cm M : 2 cm L : 2 cm
T6	U : 2 cm M : 2 cm L : 2,5 cm

a. Pengukuran Ekspansi sangkar thoraks *Upper* dilakukan di *Axilla*, *Middle* dilakukan di *Intercostal* 4, *Lower* dilakukan di *Processus xiphoideus*.

b. Terjadi peningkatan ekspansi sangkar thoraks pada T5: (U : 2cm, M : 2cm, L : 2 cm) Hasil masih sama T6 : (U : 2cm, M : 2cm, L : 2,5 cm).

(4) Pemeriksaan aktivitas fungsional dengan mMRC

Tabel 3.53 Hasil pengukuran Ekspansi sangkar thoraks menggunakan Midline

No	Metode pemeriksaan	T0	T1	T2	T3	T4	T5	T6
4	mMRC	3	3	3	3	2	2	2

Ket: Hasil 2 : Berjalan lambat karena merassa sesak (Belum terjadi perubahan aktivitas fungsional T4 : 2 hasil masih sama T5 : 2).

3.6.2 Diagnosa Fisioterapi

1) *Impairment*

(1) Adanya sesak napas,

(2) Adanya retensi sputum (ronki kering) viskositas tinggi.

(3) Di temukan spasme *Pectoralis mayor* dan *Sternocleidomastoid*.

(4) Penurunan ekspansi sangkar thoraks.

2) *Activity Limitation* : Pasien mengalami kesulitan untuk berjalan jauh

3) *Participation Restriction* :Pasien masih dalam perawatan rumah sakit

3.6.3 Rencana Fisioterapi

1) Jangka Pendek

(1) Membantu mengurangi sesak napas

(2) Menurunkan spasme

(3) menaikkan ekspansi sangkar thoraks.

2) Jangka Panjang

(1) Melanjutkan terapi jangka pendek

(2) Meningkatan aktivitas Fungsional

(3) Koreksi posture pasien

3.6.4 Rencana Evaluasi

1) Evaluasi sesak napas dengan skala borg.
2) Evaluasi derajad nyeri dengan NRS.
3) Evaluasi ekspansi sangkar thoraks dengan midline.
4) Evaluasi kemampuan fungsional dengan mMRC.

3.6.5 Prognosis

1) Quo ad vitam : Bonam
2) Quo ad sanam : Dubia at bonam
3) Quo ad functionam : Dubia at bonam
4) Quo ad cosmeticam : Bonam

3.6.6 Pelaksanaan Fisioterapi

1) *Nebulizer*

(1) Persiapan alat dan bahan:

a. Mesin *Nebulizer*

b. Masker *Nebulizer*

c. Obat Combivent

d. Tissu / Handuk bersih

(2) Indikasi

a. Asma Bronkialis

b. Penyakit Paru Obstruksi Kronik

c. Sindroma Obstruksi Post TB

d. Mengeluarkan dahak

(3) Kontra Indikasi

a. Hipertensi

b. Takikardia

c. Riwayat alergi

d. Trakeostomi

e. Fraktur di daerah hidung, *maxilla*, *palatum oris*

f. Kontra indikasi dari obat yang digunakan untuk nebulisasi

(4) Persiapan pasien:

a. Menginformasikan ke pasien tindakan yang akan dilakukan fisioterapi sebelum melakukan terapi.

b. Menjelaskan kepada pasien untuk menghirup napas dalam saat penguapan.

c. Memastikan pasien bukan merupakan kontra indikasi

d. Memberikan tujuan tindakan yang akan dilakukan fisioterapi

e. Menjelaskan apa yang akan dirasakan oleh pasien.

f. Menyiapkan pasien dalam keadaan duduk, jika pasien tidak mampu duduk naikkan bed pasien 30º.

(5) Persiapan fisioterapis:

a. Posisi fisioterapis ergonomis

b. Posisi di sisi samping pasien

c. Fisioterapis tidak boleh menunggu di depan pasien

d. fisioterapi tidak boleh berada diatas kepala pasien.

(6) Prosedur pelaksanaan:

a. Sambungkan kabel pada stop kontak.

b. Sambungkan salah satu ujung selang ke *mediane cup* dan ujung lainnya ke kompresor.

c. Masukkan cairan obat ke dalam *mediane cup.*

d. Pasang *mouth piece* pada cup obat.

e. Pasang masker *nebulizer* ke pasien

f. Tekan tombol “ON” pada kompresor

g. Tunggu sampai cairan obat habis lalu matikan alat

h. Lepas masker *nebulizer* dan selang pada kompresor.

(7) Evaluasi :

a. Mesin dimatikan, lepaskan kabel pada stop kontak.

Terapi *nebulizer* dengan obat yang digunakan adalah Combivent 0,1% 1 ML (1 MG) yang kandungannya adalah Salbutamol dan Ipatropium Bromide dimana obat ini berfungsi untuk melonggarkan saluran napas dengan cara merelaksasi bronkus.

b. Dosis awal: 1 unit dose vial (UDV). Dosis bisa ditingkatkan menjadi 2 UDV tergantung keparahan gejala.

c. Dosis lanjutan: 1 UDV, 3-4 kali sehari

a) Frekuensi : Nebul 3x1hari

b) Intensitas : Obat 1ampul

c) Time : 10-15 menit

d) Type : Inhalasi

2) *Pursed lip breathing*

a. Posisi *comfortable* duduk tanpa sandarac dan serileks mungkin

b. Jelaskan pada pasien bahwa expirasi harus rileks (pasif) dan adanya kontraksi abdomen

c. Tempatkan tangan diatas abdomen untuk mendeteksi kontraksi otot abdomen

d. Instruksikan pasien untuk inspirasi dalam dan perlahan

e. Kemudian pasien expirasi dengan bibir purse-lip

Dosis *Pursed Lips Breathing*, dengan dosis yaitu melakukan pengulangan selama 1 menit dengan jeda 2 detik setiap pengulangan, mengikuti dengan periode istirahat 2 menit: lakukan latihan dalam siklus selama 15 menit.

a) Frekuensi : 2x1hari

b) Intensitas : 3-4x

c) Time : 10x pengulangan

d) Type : *Breathing exercise*

3) *Diaphragmatic breathing*

(1) Persiapan alat

a. Handscon

b. Masker

c. Bed

(2) Persiapan pasien

a. Posisi pasien duduk tanpa sadaran

b. Meminta pasien meletakkan salah satu tangannya di atas perut bagian tengah, tangan yang lain di atas dada agar pasien merasakan perut bagian atas mengembang dan tulang rusuk bagian bawah membuka

c. Meminta pasien menarik napas melalui hidung dan saat ekspirasi pelan-pelan melalui mulut

d. Selama exspirasi pasien menggunakan kontraksi otot perut untuk menggerakkan diafragma lebih tinggi

Pernapasan diafragma dilakukan 2-3 kali sampai pasien merasakan nyaman

3.6.7 Evaluasi

Tabel 3.54 : T6 Tangal 31 Januari 2021

S	Sesak napas di sertai batuk dan nyeri hamper di seluruh dada	
	a. Tensi darah b. Denyut Nadi c. Respiration rate d. Temperature e. Auskultasi f. Nilai Skala Borg g. Nilai NRS	130/80 72x/menit 20x/menit 36℃ Tidak ad ronki saat ekspirasi 2:Sesak napas ringan 1: Nyeri Ringan 2: Berjalan

O	h. Nilai mMRC i. Nilai Ekspansi Thoraks	lambat karena merasa sesak *Upper*:2Cm *Middle* :2Cm *Lower* :2,5Cm
A	a. Adanya sesak napas b. Tidak terdapat retensi sputum c. Peningkatan Aktivitas Fungsional d. Di temukan spasme *pectoralis mayor* dan *sternocleidomastoid* e. Penurunan ekspansi sangkar thoraks	
P	a. Inhalsi : *Nebulizer* b. *Breathing exercise :Pursed Lip Breathing, Diaphragmatic breathing*	

c. Belum terjadi perubahan Sesak napas pada T5 : 2 hasil masih sama T6 : 2

d. Belum terjadi perubahan nyeri T5 : 1 hasil masih sama T6 : 1

e. Terjadi peningkatan ekspansi sangkar thoraks pada T5 : (U : 2cm, M : 2cm, L : 2 cm) Hasil masih sama T6 : (U : 2cm, M : 2cm, L : 2,5 cm)

f. Belum terjadi perubahan aktivitas fungsional T5 : 2 hasil masih sama T6 : 2

BAB 4

HASIL DAN PEMBAHASAN

4.1 Hasil

Pasien atas nama Tn.S dengan umur 43 tahun mengeluhkan sesak napas batuk, dan nyeri dada, hampir diseluruh dada sejak 3 hari yang lalu. Nyeri dada bertambah saat batuk. Sesak dan batuk bertambah saat pagi hari dan berkurang saat menjelang siang hari. Setiap kali batuk pasien kesulitan mengeluarkan dahak.. Berdasarkan pemeriksaan yang telah dilakukan penulis memperoleh problematika fisioterapi sebagai berikut : Adanya sesak napas, Adanya retensi sputum, Di temukan spasme pada otot *Pectoralis mayor* dan otot *Sternocleidomastoid,* Penurunan Ekspansi sangkar thoraks.

Pada pasien ini diberikan terapi sebanyak 6x dengan modalitas *Nebulizer, Breathing Control Active Cycle of Breathing Techniques, Pursed Lip Breathing, Diaphragmatic Breathing.* Modalitas tersebut bertujuan untuk mengurangi sesak napas menurunkan spasme, mengeluarkan sputum, dan menaikkan ekspansi sangkar thoraks. Setelah dilakukan terapi sebanyak 6x sejak tanggal 26 Januari – 31 Januari 2021. Terdapat penurunan sesak napas yang semula T0 : 4 (Agak Berat) menjadi T6 : 2 (Ringan). Terdapat *respiration rate* menurun T1 : 24x/menit menjadi 20x/menit. Terdapat T0 : terdengar adanya banyak penumpukan sputum, pada hari berikutnya setelah dilakukan interfensi terapi pada T4 : sudah tidak terdengar lagi. Terdapat peningkatan ekspansi sangkar thoraks T1 (U: 2 M:2 L:2)

menjadi T6 (U: 2 M:2 L:2,5). Terdapat penurunan nyeri spasme T1 : 5 (Nyeri Sedang) menjadi T6 : 1 (Nyeri Ringan).

Tabel 4.1 Evaluasi Akhir Nyeri Sesak Napas menggunakan Skala Borg

TD	DN	RR	Suhu	TB	BB
130/80 mmHg	72/mnt	20/mnt	36ºC	-	-

Grafik 4.1 Evaluasi Akhir Nyeri Sesak Napas menggunakan Skala Borg

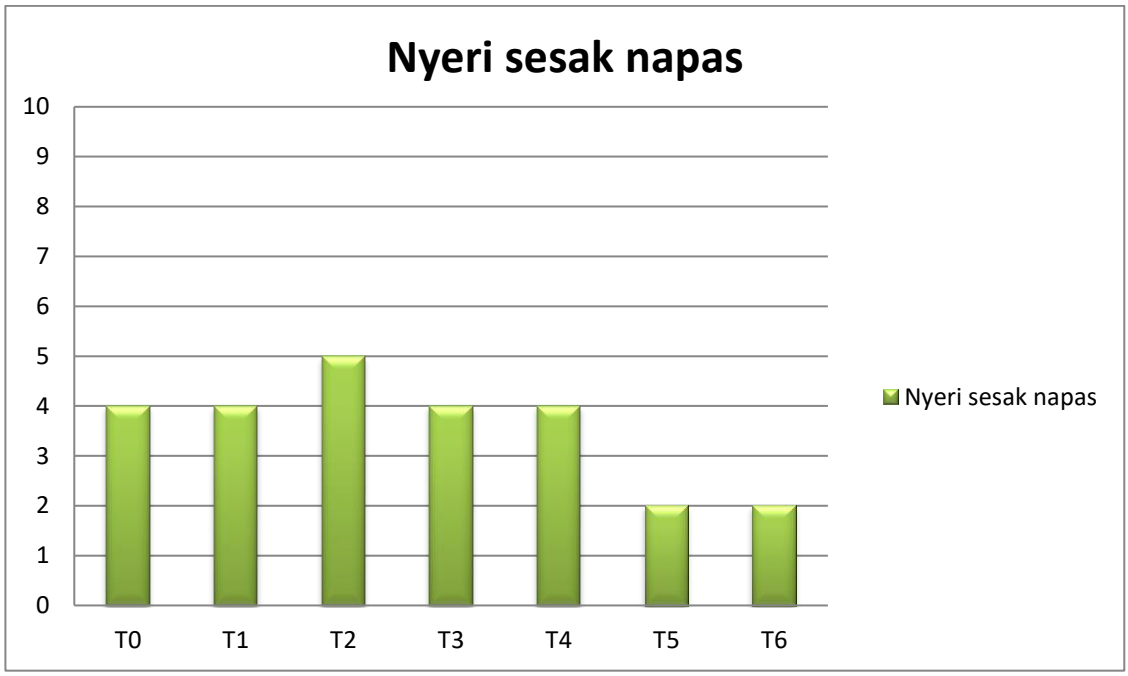

Keterangan Grafik :

Horizontal : Lama Terapi

Vertikal : Skala Nyeri

Dari grafik di atas hasil evaluasi sesak napas menggunakan Skala Borg pasien mengalami penurunan nyeri sesak napas. Terdapat penurunan sesak napas yang semula T0 : 4 (Agak Berat) menjadi T6 : 2 (Ringan).

Tabel 4.2 Evaluasi akhir Pengukuran Nyeri menggunakan *Numeric Rating Scale*

N0	Metode pemeriksaan	T0	T1	T2	T3	T4	T5	T6
1	Skala Borg	4	4	5	4	4	2	2

Grafik 4.2 Evaluasi akhir Pengukuran Nyeri menggunakan *Numeric Rating Scale*

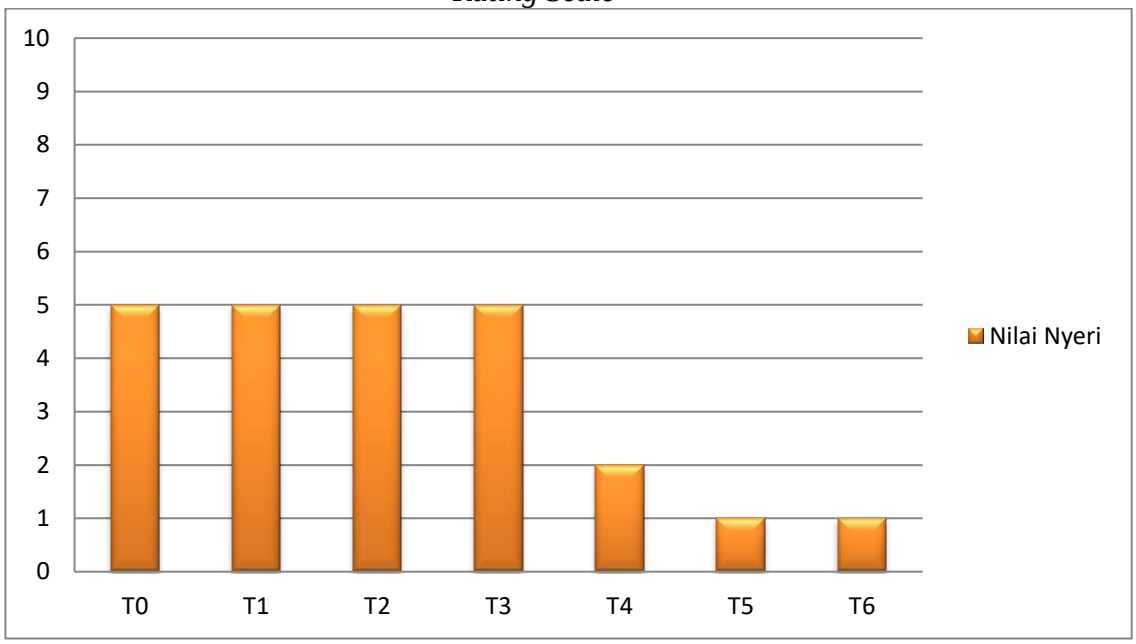

Keterangan Grafik :

Horizontal : Lama Terapi

Vertikal : Skala Nyeri

Dari grafik di atas hasil evaluasi nyeri yang terjadi akibat spasme menggunakan *Numeric Rating scale* pasien mengalami penurunan nyeri spasme.. Terdapat penurunan nyeri yang semula T0 : 5 (Nyeri Sedang) menjadi T6 : 1 (Nyeri Ringan)

Tabel 4.3 Evaluasi Akhir Aktivitas Fungsional menggunakan mMRC

No	Metode pemeriksaan	T0	T1	T2	T3	T4	T5	T6
4	mMRC	3	3	3	3	2	2	2

Grafik 4.3 Evaluasi Akhir Aktivitas Fungsional menggunakan mMRC

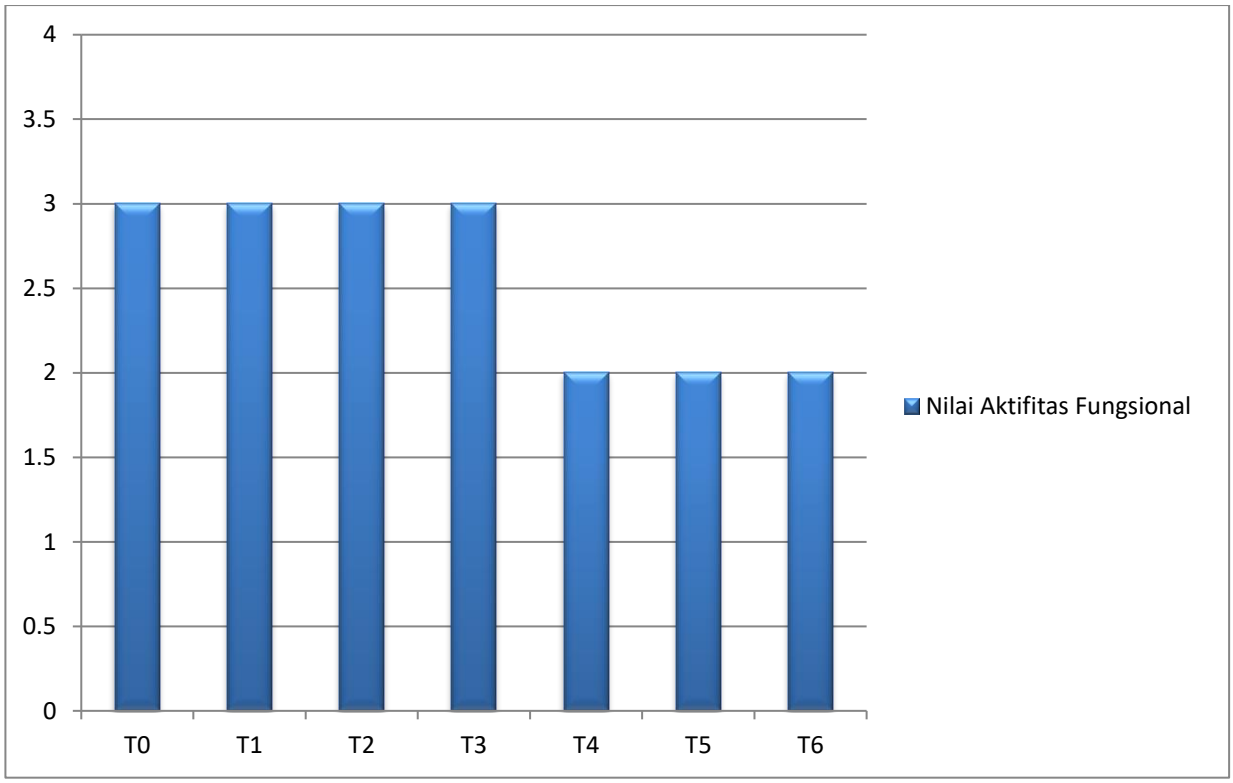

Keterangan Grafik :

Horizontal : Lama Terapi

Vertikal : Nilai Aktivitas fungsional

Dari grafik di atas hasil evaluasi aktivitas fungsional menggunakan mMRC pasien mengalami peningkatan aktivitas fungsional. Terdapat peningkatan aktivitas

fungsional T0 : 3(Sesak timbul bila berjalan 100m atau setelah beberapa menit) menjadi T6 :2 (Berjalan lebih lambat karena merasa sesak)

Tabel 4.4 Evaluasi Ekspansi sangkar thoraks menggunakan midline

Metode Pemeriksaan : Midline	
T0	U : 2 cm M : 2 cm L: 1,5 cm
T1	U : 2 cm M : 2 cm L: 1,5 cm
T2	U : 2 cm M : 2 cm L: 1,5 cm
T3	U : 2 cm M : 2 cm L: 1,5 cm
T4	U : 2 cm M : 2 cm L: 1,5 cm
T5	U : 2 cm M : 2 cm L : 2 cm
T6	U : 2 cm M : 2 cm L : 2,5 cm

Grafik 4.4 Evaluasi Ekspansi sangkar thoraks menggunakan midline

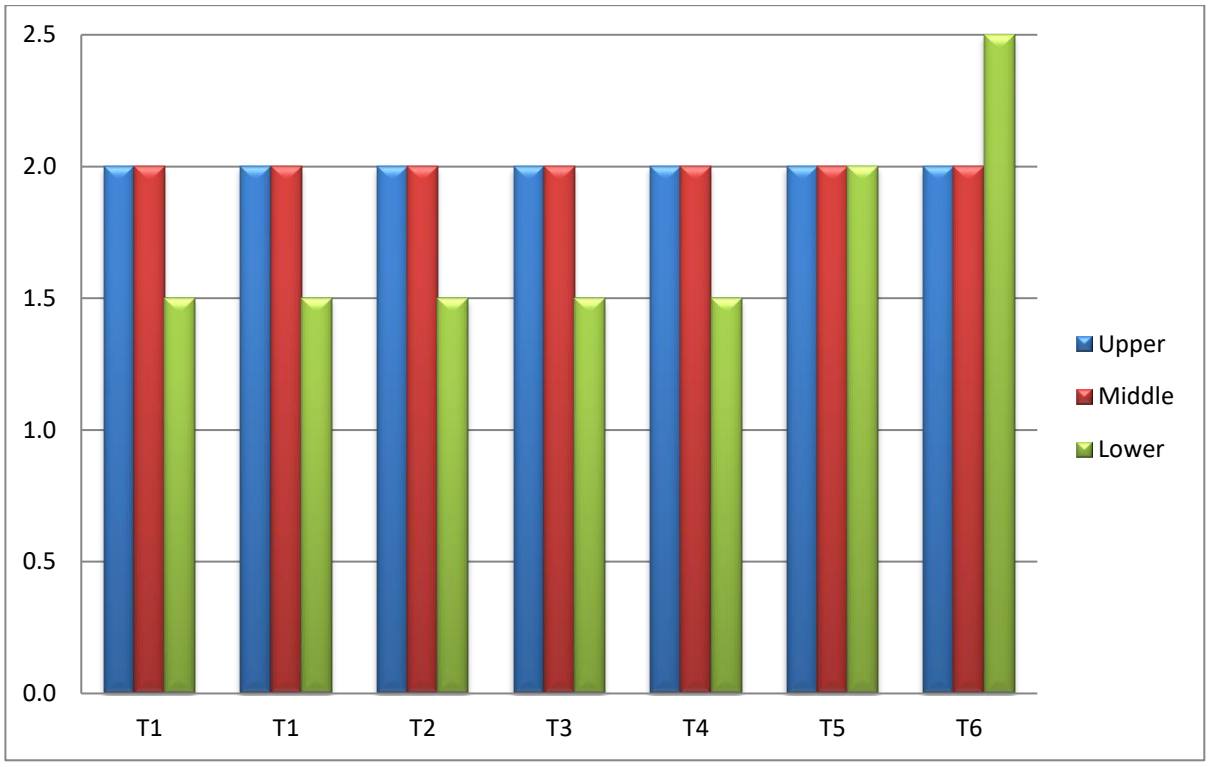

Keterangan Grafik :

Horizontal : Lama Terapi

Vertikal : Nilai Ekspansi sangkar thoraks

Dari grafik di atas hasil evaluasi ekspansi sangkar thoraks menggunakan midline pasien mengalami peningkatan ekspansi sangkar thoraks T0 (U: 2 M:2 L:2) menjadi T6 (U: 2 M:2 L:2,5) Terdapat peningkatan *Lower* : 2cm dalam ekspansi sangkar.

4.2 Pembahasan Kasus

Dalam pembahasan kasus ini akan membahas penatalaksanaan fisioterapi pada kasus bronkitis kronik. Pada kasus ini, pasien yang bernama Tn.S 43 tahun mengalami Problematika Adanya sesak napas, adanya retensi sputum, di temukan spasme m.*Pectoralis mayor* dan m.*Sternocleidomastoid*, penurunan Ekspansi sangkar thoraks. Tujuan Fisioterapi mengurangi sesak napas menurunkan spasme, mengeluarkan sputum, dan menaikkan ekspansi sangkar thoraks. Setelah melakukan terapi sebanyak 6x yang dilakukan rutin keluhan pasien mulai berkurang.

1) Manfaat *Nebulizer*

Untuk mengurasi sesak napas pasien diberikan intervensi menggunakan modalitas *nebulizer* setiap melakukan terapi denagan menggunakan cairan obat Combivent. . Setelah di lakukan terapi 6x pasien menggunakan *Nebulizer* pasien Pasien Tn.S 43 tahun, terdapat penurunan nyeri yang semula T1: 4 (Agak Berat) menjadi T6 : 2 (Ringan) .

Hal ini sejalan dengan penelitian dari (Devie, 2015) dengan judul “Penatalaksanaan Fisioterapi Pada Kasus Bronchitis Chronic Di Balai Besar Kesehatan Paru Masyarakat Surakarta” Ketika Devie menggunakan modalitas *Nebulizer* terdapat hasil T1 : 4 (agak berat) dan pada T6 : 0 (tidak sama sekali merasa sesak napas)

Obat yang digunakan berbentuk s*olution* (cairan). Obat yang digunakan untuk terapi inhalsi akan selalu diberikan sesuai dengan diagnosis atau kelainan

yang di derita oleh pasien. Obat yang diberikan khusus untuk terapi Inhalsi pada kasus Bronkitis Kronik menggunakan Combivent. Combivent 0,1% 1Ml (1 MG) yang kandungannya adalah Salbutamol dan Ipatropium Bromide (Widjaya, I, 2010).

Efek yang terkandung dalam Salbutamol adalah melonggarkan napas dan merelaksasi bronkis. Di dalam Salbutamol terdapat mucolitik yang dapat mengencerkan dahak. Efek yang terkandung dalam Ipatropium Bromide juga mempunyai efek samping yaitu menyebabkan mulut kering, mengantuk, dan gangguan penglihatan sehingga pemberiannya harus tepat sesuai dengan dosis yang ada. (Siti,dkk.2018) .

2) Manfaat *Breathing Control*

Pasien mengalami *respiration rate* T1 : 24x/menit sehingga *respiration rate* termasuk tinggi, sehingga proses difusi yang terjadi pada paru menurun. Karena dengan meningkatnya respirasi mengganggu proses pertukukaran Oksigen dan CO2 dalam Alveoli sehingga udara hanya keluar masuk, dan udara hanya dalam saluran pernapasan atas saja tidak sampai ke Alveoli. Terdapat 96% Saturasi Oksigen pada pasien dan menggunakan Nasal canul, Jika tidak menggunakan Nasal Canul pasti sudah mengalami penurunan saturasi

Sehingga, harus di berikan latihan *Breathing Control* yang bertujuan untuk mengontrol irama napas. Dengan, harapan udara yang masuk bisa mencapai ke saluran pernapasan bawah. Kemudian, proses difusi akan bagus, dan saturasi Oksigen meningkat, proses metabolisme membaik. Pad T6 : 20x/menit.

Breathing control mempunyai berbagai manfaat yaitu dapat mengurangi kerja otot-otot pernapasan, mengurangi sesak napas, membantu pernapasan ke pola yang normal dan memperbaiki ventilasi bagian basal paru-paru (Bruton,2014)

3) Manfaat *Active Cycle of Breathing Technique*

Pasien Tn.S mengalami sesak napas yang diakibatkan karena adanya penumpukan sputum sehingga terapi yang di berikan adalah ACBT untuk mengeluarkan dahak / sputum. Sehingga pada pemeriksaan Auskultasi T0 : terdengar suara ronki saat exspirasi setelah di lakukan terapi T6 : terdengar sedikit ronki. Dengan 3 Teknik latihan pernapasan *Breathing Control* yang bertujuan untuk mengatur ritme pernapasan, *Thoracic exspansion thoraks* bertujuan untuk melatih peernapasan inpirasi yang panjang, *Forced expiration technique* yang meliputi *huffing* dan *Coughing* yang bertujuan untuk mengeluarkan sputum.

Hal ini sejalan dengan penelitian oleh (Slamet,2017) dengan judul "Penatalaksanaan Fisioterapi Pada Bronkitis Kronis Di Balai Besar Kesehatan Paru Masyarakat Surakarta" dengan hasil T0 : terdengar adanya banyak penumpukan sputum, pada hari berikutnya setelah dilakukan interfensi terapi pada T4 : sudah tidak terdengar lagi

4) Manfaat *Pursed Lip Breathing*

Pursed lip breathing juga berguna untuk mengeluarkan Air Trapping. Ketika Air trapping keluar maka Udara residu dalam paru berkuramg. Harapannya, inspirasi total kapasitasnya meningkat dan terjadi peningkatan ekspansi sangkar thoraks (Kris,2020) Setelah di lakukan terapi 6x pasien Tn.S 43 Tahun mengalami

peningkatan ekspansi sangkar thoraks T1 (U: 2 M:2 L:2) menjadi T6 (U: 2 M:2 L:2,5)

Hal ini sejalan dengan penelotian (Tiara, 2016) dengan judul jurnal ”Penatalaksaan Fisioterapi Pada Kasus Bronchitis Chronic Di Rumah Sakit Kesehatan Paru Respira Yogyakarta” dengan hasil T1 (U : 2 M :3 L : 2) menjadi T6 (U : 3 M : 4 L : 3)

Menurut (Setyawan & Khotimah, 2016) *pursed lips breathing exercice* adalah suatu metode breathing controll mengontrol pernapasan di mana pada fase ekspirasi di lakukan dengan mengerutkan bibir dan dengan kecepatan tertentu (*prolonged expiration*) tanpa diawali dengan napas dalam/ *deep inspiration* latihan pernapasan dilakukan untuk mendapatkan pengaturan napas yang lebih baik dari pernapasan sebelumnya yang cepat dan dangkal menjadi pernapasan yang lebih lambat dan dalam.

5) Manfaat *Diaphragmatic Breathing*

Pasien merasakan spasme pada otot *Sternocleidomastoid* dan otot *Pectoralis mayor* karena kerja yang berlebih. Sehingga kita harus menurunkan kinerjanya dengan cara mengaktifkan otot pernapasan menggunakan *Diaphragmatic Breathing.* Dengan pernapasan diafragma maka akan terjadi peningkatan volume tidal, penurunan kapasitas residu fungsional, dan peningkatan pengambilan oksigen yang optimal. Setelah di lakukan terapi 6x pasien Tn.S merasakan penurunan nyeri spasme T1 : 5 (Nyeri Sedang) menjadi T6 : 1 (Nyeri Ringan).

Dengan demikian *diaphragmatic breathing* terbukti efektif untuk mengurangi spasme dan melatih pernapasan yang benar. *Diaphragmatic*

breathing terbukti memberikan pengaruh baik dalam melatih pola pernapasan *abdominal breathing.* Hal ini sejalan dengan kondisi pasien yang cenderung menggunakan gerak napas *thoracal Breathing* (Charususin et al., 2018). Ini juga dilakukan oleh (Annisa,2018) dengan judul "Penatalaksanaan Fisioterapi Pada Bronkitis Kronik Di Balai Besar Kesehatan Paru Masyarakat Surakarta" dengan hasil nyeri tekan T0: 6 menjadi T4: 4.

Setelah pasien merasakan sesak napas berkurang, terjadinya peningkatan ekspansi sangkar thoraks, dan penurunan spasme pada m.*Pectoralis mayor* dan m.*Sternocleidomastoid* . Pasien mengalami peningkatan aktivitas fungsional dari T0 : 3 (Sesak timbul bila berjalan 100m atau setelah beberapa menit) menjadi T6 : 2 (Berjalan lebih lambat karena merasa sesak napas).

BAB 5
PENUTUP

5.1 Kesimpulan

Setelah dilakukan terapi sebanyak 6 kali pada pasien atas nama Tn.S 43 Tahun dengan diagnosa Bronkitis Kronik menggunakan modalitas *Nebulizer, Breathing Control, Active Cycle of Breathing Control, Pursed Lip Breathing,* dan *Diaphragmatic Breathing* maka dapat di simpulkan bahwa :

5.1.1 Modalitas *Nebulizer* dapat menurunkan nyeri sesak napas dari T0: 4 (Agak Berat) menjadi T6 : 2 (Ringan).

5.1.2 Modalitas *Breathing Control* dapat mengatur pola pernapasan.

5.1.3 Modalitas *Active Cycle of Breathing Control* dapat mengeluarkan sputum

5.1.4 Modalitas *Pursed Lip Breathing* dapat meningkatkan ekspansi sangkar thoraks dari T0 (U: 2 M:2 L:2) menjadi T6 (U: 2 M:2 L:2,5) Terdapat peningkatan *Lower* : 2cm dalam ekspansi sangkar.

5.1.5 Modalitas *Diaphragmatic Breathhing* dapat mengungi nyeri spasme pada *Pectoralis mayor* dan *Strenocleidomastoid* dari T0 : 5 (Nyeri Sedang) menjadi T6 : 1 (Nyeri Ringan).

5.2 Saran

5.2.1 Bagi Akademis

Penulis berharap agar laporan tugas akhir ini dapat bermanfaat bagi mahasiswa yang melakukan penelitian serupa atau melakukan penelitian lanjutan dengan tema yang sama dan lebih memperdalam terapi latihan pada kasus Bronkitis Kronik.

5.2.2 Bagi Pasien

Pasien harus memiliki keyakinan yang tinggi terhadap kesembuhan. Pasien disarankan untuk melakukan terapi secara rutin, serta melakukan latihan-latihan yang telah diajarkan fisioterapi secara rutin di rumah.

5.2.3 Bagi Masyarakat

Masyarakat sebaiknya selalu menjaga pola hidup yang baik. Bagi yang merokok, diharapkan untuk mengurangi jumlah rokok batang/hari agar proses pernapasannya juga tidak terganggu.

DAFTAR PUSTAKA

Alfajri,dkk,. 2014. *Kesehatan Keselamatan Kerja (K3) Dilingkungan Kerja Fisioterapi*.https://www.academia.edu/7921817/Kesehatan_Keselamatan_Kerja_dan_ Fisioterapi. (di akses 30 MAret 2016).

Alsagaff H, dan Mukty H.A. 2010. *Dasar-dasar Ilmu Penyakit Paru.* Surabaya: Airlangga University Press.

Andarmoyo, dan Sulistyo. 2012. *Keperawatan Keluarga Konsep Teori, Proses dan Praktik Keperawatan*. Yogyakarta : Graha Ilmu.

Andica, Alex & Faisal. 2016. *Modifikasi Nebulizer Kompresor Dengan Menambahkan Pengaturan Timer Dan Detektor Cairan Obat Sebagai Batasan Waktu Terapi Pemberian Obat Pada Penderita Asma*.

Andrian, R. 2015. *Pengaruh Paparan Karbon Monoksida Terhadap Daya Konduksi Trakea*

Eroschenko, V. P. 2012 . *Atlas Histologi diFiore*. jakarta: EGC

Hareendran, A.2012. Proposing a standardized method for evaluating patient report of the intensisty of dysnepne during exercise testing in Journal

Keith L, dan M.R. 2014. *Clinically oriented anatomy*. Edisi 7. USA: Lippincott Williams & Wilkins, hlm 328-30

Ikawati, Z . 2011. *Penyakit Sistem Pernapasan dan Tatalaksana*. Yogyakarta: Bursa Ilmu

Ikawati, Z. 2016. *Penatalaksanaan Terapi Penyakit Sistem Pernapasan*. Yogyakarta: Bursa Ilmu.

Jayanti E, dan Agus. 2016. *Fisiologi Ventilasi Dan Pertukaran Gas*

Jayanti, N. 2013. *Perbandingan Kapasitas Vital Paru pada Atlet Pria Cabang Olahraga & Lari Cepat Persiapan Olahraga Provinsi 2013 di Bandar Lampung*. Majority Journal. 2(5): 113-118.

Juniati S, dan Hamna F. 2010. *Peran Traktus Trakeo-Bronkial Dalam Proteksi Paru*

Evelyn C, 2011. *Anatomi dan Fisiologi untuk Paramedis*. Cetakan 35 : gramedia pustaka utama

Karunanayake et al. 2017. *Prevalence and associated risk factors of chronic bronchitis in First Nations people*

Kim V, Criner G, & J. 2013. *Chronic Bronchitis And Chronic Obstructive Pulmonary Disease*. Am J Respir Crit Care Med, 187(3), pp.228-37

La Ode Alifariki.2019. *Faktor Risiko Kejadian Bronkitis di Puskesmas Mekar Kota Kendari*. Jurnal Ilmu Kesehatan Vol. 8 No.1.

PDPI. 2011. *PPOK (Penyakit Paru Obstruktif Kronik) Diagnosis dan Penatalaksanaan*. Revisi pertama. Jakarta : PDPI.

Rihiantoro T, Handayani., dkk. 2018. *Pengaruh Teknik Relaksasi Otot Progresif Pada Pasien Pre Operasi.* Jurnal Ilmiah Keperawatan Sai Betik, Volume 14, No. 2.

Selviana. 2015. *Hubungan Antara Lingkungan Fisik Rumah Dan Status Merokok Dengan Kejadian Bronkitis Akut Pada Balita di Wilayah Kerja Puskesmas Sungai Duri Kabupaten Bengkayang*.

Siti L, Siti h, & Herman. 2018. *Keefektifan Pemberian Nebulizer Terapi Combivent Dan Terapi Bisolvon Terhadap Patensi Jalan Napas Pada Pasien Asma Bronkial Diruang Igd Bbkpm Makassar*

Sutandra L, dan Sulaiman. 2019. *Analisis Layanan Teknologi Komunikasi Klinik Fisioterapi Siti Hajar*.

http://jurnal.uinsu.ac.id/index.php/query/article/view/4422/2180. 3(1),pp. 36-45. Available at:

Snell R dan S. 2012. *Anatomi Klinis Berdasarkan Sistem*. Dialih bahasakan oleh Sugarto L. Jakarta:EGC.

Syaifuddin. 2011. Anatomi Fisiologi: *Kurikulum Berbasis Kompetensi untuk Keperawatan dan Kebidanan* Edisi 4. Jakarta: EGC.

Tamaweol D, dan Simanjuntak, . 2016. *Gambaran Foto Toraks Pada Penderita Batuk Kronis*. Jurnal e-Clinic (eCl), 4(1).

Wijaya, I. 2010. Buku Pintar Atasi Asma . Yogyakarta: Pinang Merah

Windrasmara. 2012. *Hubungan Antara Derajat Merokok Dengan Prevalensi PPOK dan Bronkitis Kronik di BBKPM Surakarta*

Lampiran 1

FORMULIR *INFORMED CONSENT*

Penatalaksanaan Fisioterapi Pada Kasus Bronkitis Kronik

Yang bertanda tangan di bawah ini:

Nama : Tn. S

Usia : 43 tahun

Alamat : Madiun

Dengan ini menyatakan bahwa,

1. Saya telah menerima informasi yang jelas dan dapat dimengerti tentangbLAporan tugas akhir dengan judul ”Penatalaksanaan Fisioterapi Pada Kasus Bronkitis Kronik” tahun 2021.
2. Saya menyatakan bersedia untuk ikut serta dalam penelitian tersebut dalam keadaan sadar dan tanpa paksaan dari siapapun dengan ketentuan:
    a. Data yang diperoleh akan dijaga kerahasiaannya oleh peneliti dan hanya dipergunakan untuk kepentingan ilmiah.
    b. Saya boleh memutuskan untuk keluar atau tidak berpartisipasi lagi dalam penelitian tanpa harus menyampaikan alasan apapun.

Ngawi, Februari 2021

Saksi Pembuat Pernyataan

( ) ( )

Lampiran 2

HASIL FOTO RONTGEN

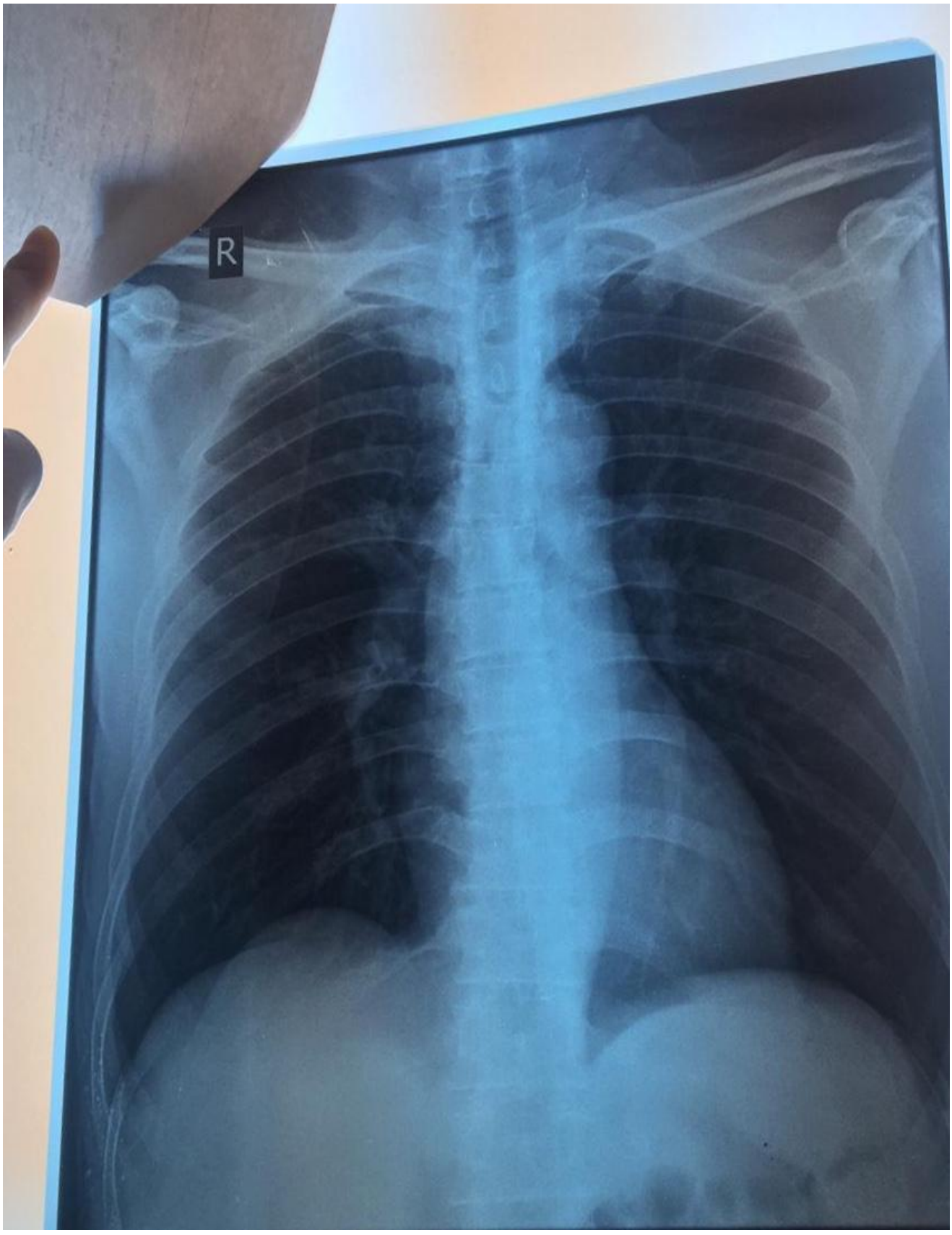

Lampian 3

HASIL DATA FOTO RONTGEN

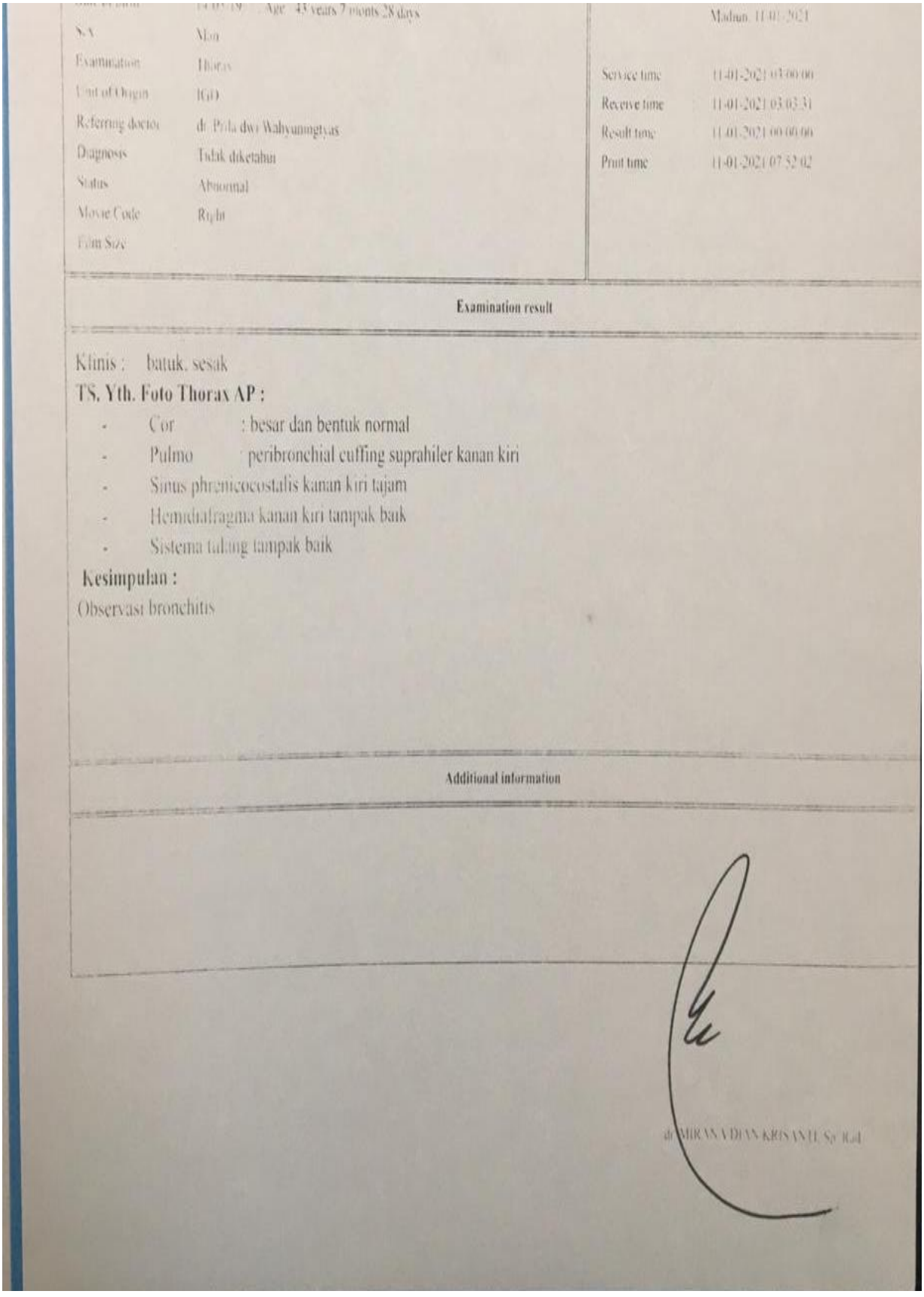

[illegible]	[illegible] Age 43 years 7 months 28 days		Madiun, 11-01-2021
Sex	Man		
Examination	Thorax	Service time	11-01-2021 03:00:00
Unit of Origin	IGD	Receive time	11-01-2021 03:03:31
Referring doctor	dr. Prila dwi Wahyuningtyas	Result time	11-01-2021 00:00:00
Diagnosis	Tidak diketahui	Print time	11-01-2021 07:52:02
Status	Abnormal		
Movie Code	Right		
Film Size			

Examination result

Klinis : batuk, sesak

TS. Yth. Foto Thorax AP :

- Cor : besar dan bentuk normal
- Pulmo : peribronchial cuffing suprahiler kanan kiri
- Sinus phrenicocostalis kanan kiri tajam
- Hemidiafragma kanan kiri tampak baik
- Sistema tulang tampak baik

Kesimpulan :

Observasi bronchitis

Additional information

dr. MIRANA DIAN KRISANTI, Sp. Rad

Lampiran 4

LAPORAN STATUS KLINIK

PROGRAM STUDI D3 FISIOTERAPI

FAKULTAS ILMU KESEHATAN

UNIVERSITAS MUHAMMADIYAH LAMONGAN

NAMA MAHASISWA :ISNAINI AGUSTIN WIJAYANTI

NIM :1802040040

Tanggal pembuatan laporan :26 Januari 2020

Kondisi / kasus* : ~~FT A / FT B / FT C /~~ FT D / ~~FT E~~

I. KETERANGAN UMUM PENDERITA

Nama : Tn. S

Umur : 43 Th

Jenis Kelamin : laki – laki

Agama : Islam

Pekerjaan :Petani

Alamat : Madiun

No. RM : -

Tempat perawatan : Rs Paru Dungus Madiun

Diagnosa Medis : Bronkitis

Medika mentosa :

II. SEGI FISIOTERAPI

Tanggal :

A. ANAMNESIS (AUTO/HETERO*)

1. KELUHAN UTAMA

Pasien mengeluahkan batuk , sesak napas disertai nyeri dada.

2. KELUHAN PENYERTA

Tidak ada keluhan penyerta

3. RIWAYAT PENYAKIT SEKARANG

Pasien mengalami, di sertai seak napas batuk,dan nyeri dada. dihampir seluruh dada sejak 3 hari yang lalu. Nyeri dada bertambah saat batuk. Sesak dan batuk bertambah saat pagi hari dan berkurang saat menjelang siang hari. Setiap kali batuk pasien kesulitan mengeluarkan dahak.

4. RIWAYAT PENYAKIT DAHULU

Pernah merasakan sakit yang sama 20 Th yang lalu.

5. RIWAYAT PENYAKIT PENYERTA

---

6. RIWAYAT KELUARGA

---

7. RIWAYAT PRIBADI DAN STATUS SOSIAL

Tn.S seorang petani yang mengonsumsi rokok kretek 12 batang/hari.

8. ANAMNESIS SISTEM

a. Kepala dan leher

Tidak ada keluhan sakit kepala dan leher

b. Kardiovaskuler

Tidak terdapat keluhan jantung

c. Respirasi

Batuk dan sesak napas

d. Gastrointestinalis

Tidak ada keluhan BAB

e. Urogenitalis

Tidak ada keluhan BAK

f. Muskuloskeletal

Adanya nyeri dibagian punggung

g. Nervorum

Tidak terdapat keluhan yang nyata

B. PEMERIKSAAN

1. PEMERIKSAAN FISIK

a. Tanda-tanda vital

Kesadaran : Compos mentis

Tekanan darah : 130/80 mmHg

Denyut nadi : 72x /menit

Pernapasan : 24x /menit

Temperatur : 36℃

Tinggi badan:

Berat badan :

Kooperatif : Baik

b. Observasi

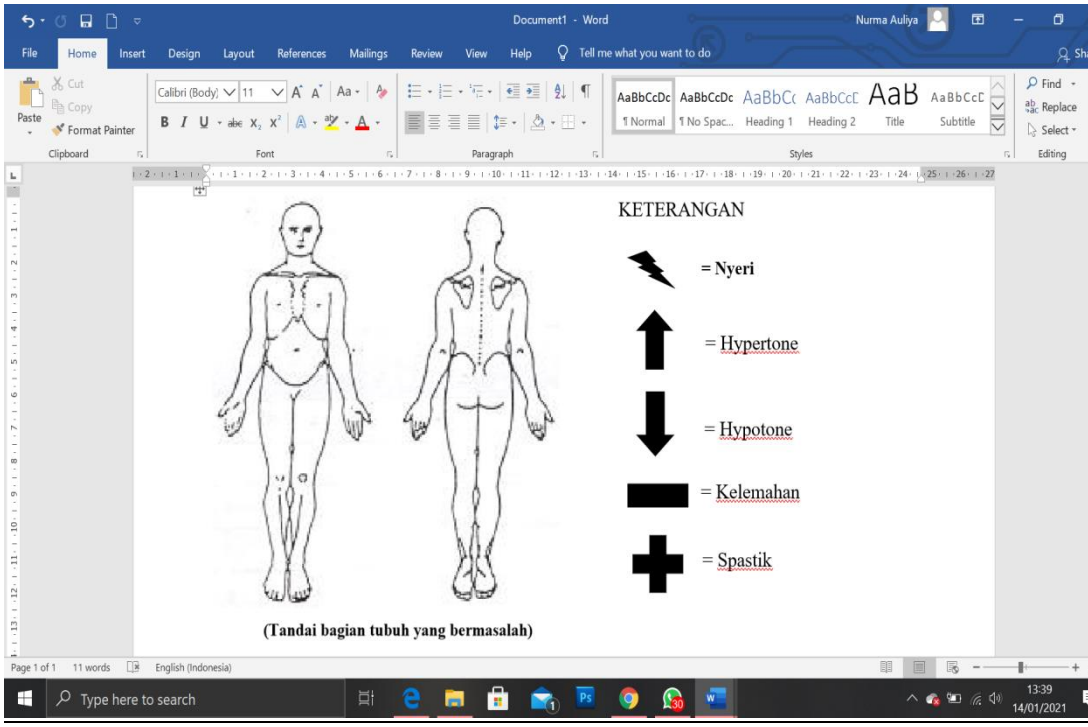

c. Inspeksi

1) Statis

a. Adanaya perubahan posture tubuh skoliosis C kanan

b. Pasien menggunakan alat bantu napas nasal kanul

2) **Dinamis**

a. Pola pernapasan pasien cepat dan dangkal

b. Pasien menggunakan pernapasan dada

6)

d. Palpasi

a. Vocal Fremitus Normal

b. Adanya nyeri tekan pada m.

c. *Pectoralis mayor, sternocleidomastoid*

e. Perkusi

Sonor

f. Auskultasi

Ronki saat ekspirasi disemua lapang paru

g. Gerakan dasar

1) Gerak aktif

No	Nama Gerakan	Nyeri	ROM
1	Flexi Shoulder		**Full**
2	Adduksi Shoulder		**Full**
3	Endorotasi shoulder		**Full**
4	Flexi Cervical		**Full**
5	Rotasi Cervical	**-**	**Full**

2) Gerak pasif

No	Nama Gerakan	Nyeri	ROM
1	Flexi Shoulder	-	**Full**
2	Adduksi Shoulder	-	**Full**
3	Eksorotasi shoulder	+	**Full**
4	Flexi Cervical	-	**Full**
5	**Rotasi Cervical**	**-**	**Full**

3) Gerak isometrik melawan tahanan

No	Nama Gerakan	Nyeri	ROM
1	Flexi Shoulder	-	**Full**

2	Adduksi Shoulder	-	**Full**
3	Endorotasi shoulder	+	**Full**
4	Flexi Cervical	-	**Full**
5	**Rotasi Cervical**	**-**	**Full**

2. KOGNITIF, INTRA PERSONAL & INTER PERSONAL

a. **Kognitif** : Pasien mampu menceritakan riwayat penyakitnya dengan baik

b. **Intra personal :** Pasien memiliki semangat sembuh yang tinggi

c. **Inter personal :** Pasien mau dan mampu bekerja sama dengan baik, dengan tenaga medis lainnya.

3. KEMAMPUAN FUNGSIONAL & LINGKUNGAN AKTIVITAS

a. Kemampuan fungsional dasar

a) Pasien mampu melakukan gerakan dari tidur ke duduk dengan mandiri tanpa bantuan

b) Pasien mampu melakukan gerakan berdiri ke jalan tapi disertai peningkatan sesak napas

b. Aktivitas fungsional

a) Pasien mampu berjalan untuk buang air kecil ke kamar mandi ±25m disertai sesak napas.

c. Lingkungan aktivitas

a) Pasien masih dirawat di Rumah Sakit dengan lingkungan aktivitas yang mendukung kesembuhan pasien

4. PEMERIKSAAN SPESIFIK

1) Pemeriksaan sesak napas dengan Skala Borg

Terapis menjelaskan kepada pasien tentang pemeriksaan yang akan dilakukan kemudian terapis menjelaskan skor derajat sesak napas.

Hasil : Pasien menjawab sesak napas pada skor ke 4(sesak napas agak berat)

2) Pemeriksaan Nyeri dengan NRS

Nyeri Tekan : 5

3) Pemeriksaan Ekspansi Thoraks

a. *Upper*:2Cm

b. *Middle* :2Cm

c. *Lower* :1,5Cm

4) Pemeriksaan aktivitas fungsional dengan *mMRC*

Hasil : 3 (setelah berjalan 100 meter atau beberapa menit naik tangga meraskan sesak napas)

5. <u>PEMERIKSAAN PENUNJANG</u>

a) Foto Rontgen

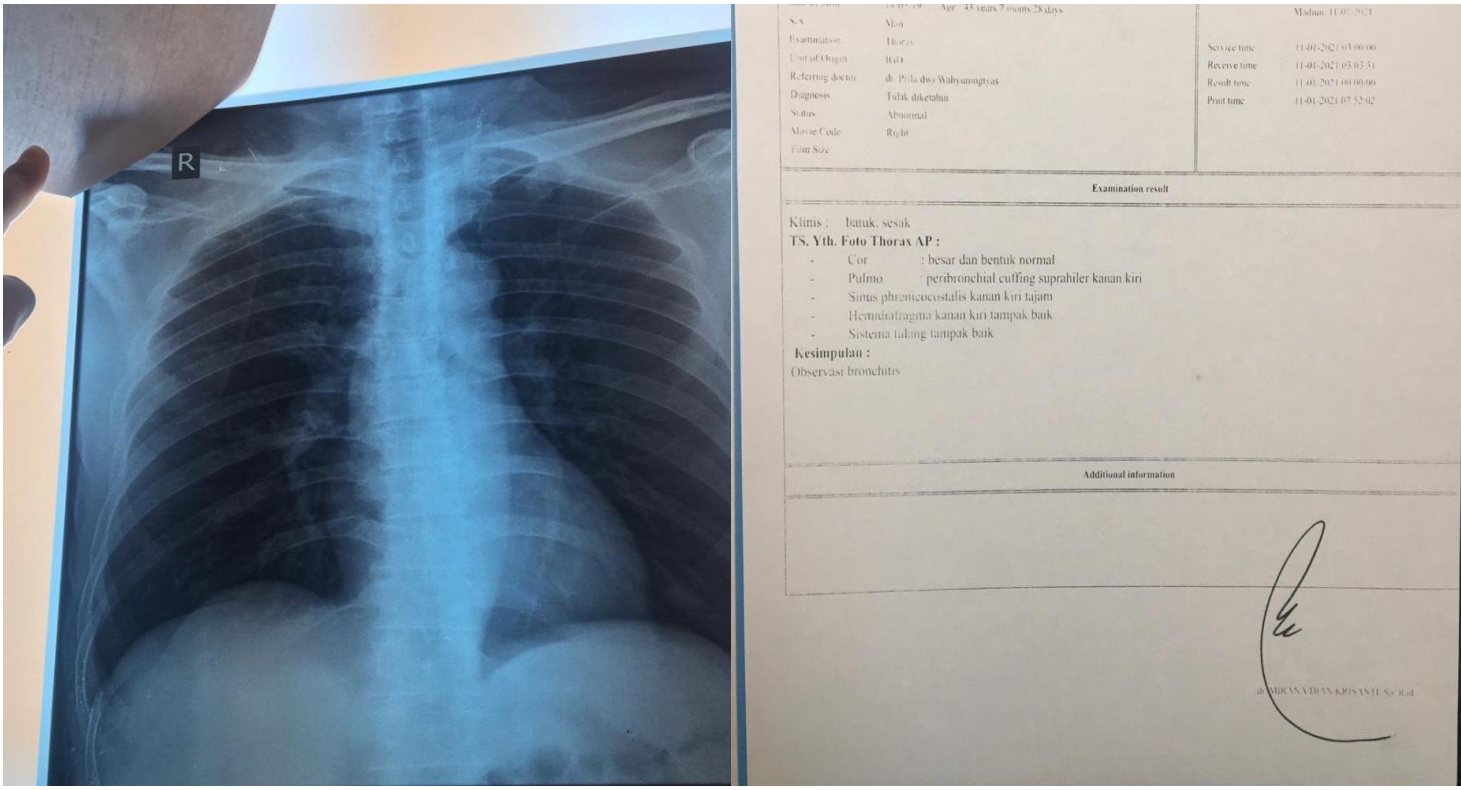

C. DIAGNOS

D. A FISIOTERAPI

1. Problematika Fisioterapi

a. Activity Function And Structure Impairment

1) Adanya sesak napas

2) Adanya retensi sputum (ronki kering) viskositas tinggi

3) Di temukan spasme *pectoralis mayor* dan *sternocleidomastoid*

4) Penurunan ekspansi sangkar thoraks

b) *Activity Limitation*

1) Pasien mengalami kesulitan untuk berjalan jauh

c) *Participation Restriction*

1) Pasien masih dalam perawatan rumah sakit

2. Diagnosa Fisioterapi Berdasarkan ICF (narasi)

E. PROGRAM/RENCANA FISIOTERAPI

4 TUJUAN

a. Jangka Pendek

1) Membantu mengurangi sesak napas
2) Menurunkan spasme
3) menaikkan ekspansi sangkar thoraks

b. **Jangka Panjang**

1) Melanjutkan terapi jangka pendek
2) Meningkatan aktivitas Fungsional
3) Koreksi posture pasien

5 RENCANA TINDAKAN FISIOTERAPI

a. Teknologi Fisioterapi

1) Nebulizer
2) Breathing Control
3) Active Cyle of Breathing Techniques
4) Pursed lip breathing
5) Diafragmatik Breathing

b. Edukasi/ Home Program

1) Memberitahu pasien untuk menggunakan masker
2) Memberitahu pasien untuk mengurangi keluar saat udara dingin dan menjauhi lingkungan yang berdebu dan berasap.

6 RENCANA EVALUASI

5) Evaluasi sesak napas dengan skala borg
6) Evaluasi drajad nyeri dengan NRS
7) Evaluasi ekspansi sangkar thoraks dengan midline

8) Evaluasi kemampuan fungsional dengan mMRC

F. PROGNOSIS

Quo ad vitam : Bonam

Quo ad sanam: Dubia at bonam

Quo ad functionam : Dubia at bonam

Quo ad cosmeticam : Bonam

G. PELAKSANAAN FISIOTERAPI

a. Nebulizer

(1) Persiapan alat dan bahan:

a. Mesin *Nebulizer*

b. Masker *Nebulizer*

c. Obat Combivent

d. Tissu / Handuk bersih

(2) Indikasi

a. Asma Bronkialis

b. Penyakit Paru Obstruksi Kronik

c. Sindroma Obstruksi Post TB

d. Mengeluarkan dahak

(3) Kontra Indikasi

a. Hipertensi

b. Takikardia

c. Riwayat alergi

d. Trakeostomi

e. Fraktur di daerah hidung, *maxilla*, *palatum oris*

f. Kontra indikasi dari obat yang digunakan untuk nebulisasi

(4) Persiapan pasien:

a. Menginformasikan ke pasien tindakan yang akan dilakukan fisioterapi sebelum melakukan terapi.

b. Menyiapkan pasien dalam keadaan duduk, jika pasien tidak mampu duduk naikkan bed pasien 30º.

c. Memastikan pasien tidak kontra indikasi

d. Menjelaskan tujuan tindakan fisioterapi

e. Menjelaskan apa yang di rasakan psien

f. Menjelaskan indikasi dan kontra indikasi

g. Menjelaskan kepada pasien untuk menghirup napas dalam dari hidung dikeluarkan lewat mulut.

(5) Persiapan fisioterapis:

a. Posisi fisioterapis ergonomis

b. Posisi di sisi samping pasien

c. Fisioterapis tidak boleh menunggu

d. di depan pasien, fisioterapi tidak boleh berada diatas kepala pasien.

(6) Prosedur pelaksanaan:

a. Sambungkan kabel pada stop kontak.

b. Sambungkan salah satu ujung selang ke *mediane cup* dan ujung lainnya ke kompresor.

c. Masukkan cairan obat ke dalam *medical cup.*

d. Pasang masker *nebulizer* ke pasien

e. Tekan tombol “ON” pada kompresor

f. Tunggu sampai cairan obat habis lalu matikan alat

g. Lepas masker *nebulizer* dan selang pada kompresor.

(7) Evaluasi :

a. Mesin dimatikan, lepaskan kabel pada stop kontak.

Terapi *nebulizer* dengan obat yang digunakan adalah Combivent 0,1% 1 ML (1 MG) yang kandungannya adalah Salbutamol dan Ipatropium Bromide dimana obat ini berfungsi untuk melonggarkan saluran napas dengan cara merelaksasi bronkus.

b. Dosis awal: 1 *unit dose vial* (UDV). Dosis bisa ditingkatkan menjadi 2 UDV tergantung keparahan gejala.

c. Dosis lanjutan: 1 UDV, 3-4 kali sehari

a) Frekuensi : Nebul 3x1hari

b) Intensitas : Obat 1ampul

c) Time : 10-15 menit

d) Typ

e) e : Inhalasi

b. *Breathing Control*

a. Posisi pasien duduk rileks di kursi

b. Meminta pasien untuk melakukan inspirasi dan ekspirasi secara teratur dan tenang. (di ulang sebanyak 3-4 kali)

c. Tangan fisioterapis diletakkan pada bagian belakang thoraks pasien untuk merasakan pergerakan yang naik turun saat pasien bernapas.

a) Frekuensi : 2x1hari

b) Intensitas : 3-4x

c) Time : 10x pengulangan

d) Type : Breathing exerccise

7) Active Cycle of Breathing Technique

ACBT terdiri dari 3 tehnik latihan pernapasan yaitu :

(1) *Breathing control*

a. Pasien diposisikan duduk rileks diatas tempat tidur atau di kursi,.

b. Kemudian dibimbing untuk melakukan inspirasi dan ekspirasi secara teratur dan tenang, yang diulang sebanyak 3 – 5 kali oleh pasien .

c. Tangan peneliti diletakkan pada bagian belakang toraks pasien untuk merasakan pergerakan yang naik turun saat pasien bernapas.

(2) *Thoracic expansion exercise (TEE)*

a. Pasien dalam posisi duduk yang sama

b. Pasien dibimbing untuk menarik napas dalam secara perlahan lalu menghembuskannya secara perlahan hingga udara dalam paru-paru terasa kosong. (Langkah ini diulangi sebanyak 3 – 5 kali)

c. Jika pasien merasa napasnya lebih ringan, responden dibimbing untuk mengulangi kembali dari kontrol pernapasan awal.

(3) *Forced Expiration Technique (FET)*

a. setelah melakukan dua langkah diatas

b. Pasien diminta untuk mengambil napas dalam secukupnya

c. Kemudian mengkontaksiakan otot perutnya untuk menekan napas saat ekspirsi dan menjaga mulut serta tenggorokan tetap terbuka.

d. *Huffing* dilakukan sebanyak 3-4x pengulangan. dengan cara yang sama, lalu ditutup dengan batuk efektif untuk mengualakan sputum cara yang sama, lalu ditutup dengan batuk efektif untuk mengeluarkan sputum.

e. *Coughing* dilakukan sebanyak 3-4x. Melakukan dengan cara yang sama melakukan dari *Breathing control,* Tee,

   a) kemudian Angkat dagu agak keatas, dan gunakan otot perut dengan lulut terbuka untuk melakukan pengeluaran napas cepat sebanyak 3x.

   b) keluarkan dengan bunyi huff, huff, huff. Ini membantu epiglotis terbuka dan mempermudah pengeluaran mucus.

   c) Kontrol napas, ambil napas pelan 2 kali, sampai mucus sampai ke belakang tenggorokan.

   d) Setelah itu batukkan dan keluarkan mucus/dahak.

ACBT dengan 3 tehnik di atas:

(5) Lakukan brathing control hingga pasien merasa nyaman

(6) Berikan latihan napas dalam (TEE) 3-4 kali

(7) Selanjutnya pasien diminta untuk *huffing,* (fet) setelah *huffing* pasien diminta kembali melakukan breathing control yang bertujuan agar pasien tetap nyaman. Lakukan kembali seperti awal dan di ulang 5-6 kali pengulangan.

(8) Posisi terbaik yang dilakukan pada saat melakan ACBT adalah tergantung dengan kondisi pasien atau dengan postural drainage.

(9) Frekuensi : 2x1hari

(10) Intensitas : 3-4x

(11) Time : 10x pengulangan

(12) Type : *Breathing exerccise*

8) *Pursed lip breathing*

a. Posisi comfortable duduk tanpa sandarac dan serileks mungkin

b. Jelaskan pada pasien bahwa expirasi harus rileks (pasif) dan adanya kontraksi abdomen

c. Tempatkan tangan diatas abdomen untuk mendeteksi kontraksi otot abdomen

d. Instruksikan pasien untuk inspirasi dalam dan perlahan

e. Kemudian pasien expirasi dengan bibir purse-lip

9) Dosis Pursed Lips Breathing, dengan dosis yaitu melakukan pengulangan selama 1 menit dengan jeda 2 detik setiap pengulangan, mengikuti dengan periode istirahat 2 menit: lakukan latihan dalam siklus selama 15 menit,

a) Frekuensi : 2x1hari

b) Intensitas : 3-4x

c) Time : 10x pengulangan

d) Type : *Breathing exerccise*

10) *Diaphfragmatic breathing*

(1) Persiapan alat

a. Handscon

b. Masker

c. Bed

(2) Persiapan pasien

a. Posisi pasien duduk tanpa sadaran
b. Meminta pasien meletakkan salah satu tangannya di atas perut bagian tengah, tangan yang lain di atas dada agar pasien merasakan perut bagian atas mengembang dan tulang rusuk bagian bawah membuka
c. Meminta pasien menarik napas melalui hidung dan saat ekspirasi pelan-pelan melalui mulut
d. Selama exspirasi pasien menggunakan kontraksi otot perut untuk menggerakkan diafragma lebih tinggi
e. Pernapasan diafragma dilakukan 2-3 kali sampai pasien merasakan nyaman

No	Tindakan	T0	T1	T2	T3	T4	T5	T6
1	*Nebulizer*		✓	✓	✓	✓	✓	✓
2	*Breathing Control*			✓	✓	✓		
3	*Active breathing of Control Technique*				✓	✓		
4	*Pursed Lip Breating*						✓	✓
5	*Diaphragmatic Breathing*						✓	✓

H. EVALUASI

S	Sesak napas di sertai batuk dan nyeri hamper di seluruh dada	
O	a. Tensi darah b. Denyut Nadi c. Respiration rate d. Temperature e. Auskultasi	130/80 72x/menit 20x/menit 36℃ Ronki saat ekspirasi semua lapang paru
	a. Nilai Skala Borg b. Nilai NRS c. Nilai mMRC	2 : Sesak napas ringan 1 : Nyeri Ringan 2 : Berjalan lebih lambat karena merasa sesak
	d. Nilai Ekspansi Thoraks	*Upper*:2Cm *Middle* :2Cm *Lower* :2,5Cm
A	a. Adanya sesak napas b. Adanya retensi sputum (ronki kering) viskositas tinggi c. Di temukan spasme *pectoralis mayor* dan *sternocleidomastoid* d. Penurunan ekspansi sangkar thoraks	
P	a. Inhalsi : *Nebulizer* b. *Breathing exercise : Pursed Lip Breathing, Diaphragmatic Breathing*	

I. HASIL EVALUASI TERAKHIR

1. Hasil evaluasi pengukuran sesak napas

N0	Metode pemeriksaan	T0	T1	T2	T3	T4	T5	T6
1	Skala Borg	4	4	5	4	4	2	2

2. Hasil evaluasi pengukuran nyeri

N0	Metode pemeriksaan	T0	T1	T2	T3	T4	T5	T6
2	*Numeric Rating Scale*	5	5	5	5	2	1	1

3. Hasil evaluasi ekspanasi sangkar thoraks

Metode Pemeriksaan : Midline	
T0	U : 2 cm M : 2 cm L: 1,5 cm
T1	U : 2 cm M : 2 cm L: 1,5 cm
T2	U : 2 cm M : 2 cm L: 1,5 cm
T3	U : 2 cm M : 2 cm

	L: 1,5 cm
T4	U : 2 cm M : 2 cm L: 1,5 cm
T5	U : 2 cm M : 2 cm L : 2 cm
T6	U : 2 cm M : 2 cm L : 2,5 cm

4. Hasil evaluasi aktivitas fungsional

No	Metode pemeriksaan	T0	T1	T2	T3	T4	T5	T6
4	mMRC	3	3	3	3	2	2	2

KRISTIYONO PUTRO S.Ft
NIP. 19870717 201503 1 004

CATATAN PEMBIMBING KLINIK

Lampiran 5

UNIVERSITAS MUHAMMADIYAH LAMONGAN

FAKULTAS ILMU KESEHATAN

PRODI D III FISIOTERAPI

Terakreditasi LAM PT-Kes

Jl. Raya Plalangan – Plosowahyu Km 02 Lamongan Telp /Fax : 0322 – 322356

Email : um.lamongan@yahoo.co.id

LEMBAR KONSULTASI

NAMA MAHASISWA : ISNAINI AGUSTIN WIJAYANTI

NIM : 18.02.04.0040

PROGRAM STUDI : D3 FISIOTERAPI

JUDUL : PENATALAKSANAAN FISIOTERAPI PADA KASUS BRONKITIS KRONIK

PEMBIMBING 1 : **Aulia Kurnianing P, S.ST.,M.Kes**

Tanggal	Pembahasan	Saran Pembimbing	Tanda Tangan
01 Februari 2021	Konsul Judul		
04 Februari 2021	Acc judul dan Revisi bab 1 dan 2	-Latar belakang max 2 lembar -Daftar pustaka minimal 10 th terakir -Menyertakan daftar pustaka	
07 Februari 2021	Revisi bab 1 dan 2	-Menambahkan Data Internasional -Sinkronkan bab 1 dan 2 -Awalan paragraph setiap alenia tidak boleh sama	

		-Jika makna sama langsung dicantukan definisinya -Fokus bronkitis	
07 Februari 2021	Acc Sempro		
03 Maret 2021	Konsul bab 3-bab 5	-Bab 3 Untuk manajemen Fisioterapi ditambahkan Jam dan terapinya -setiap pengukuran dijelaskan hasil terapinya -Bagisn evaluasi ditambhakan hasil setiap terapinya -Bab 4 Pembahasan lebih ke kasusnya -bab 5 Kesimpulan ditambhakan perubahan trapinya	
13 Maret 2021	Acc Sidang akhir		

UNIVERSITAS MUHAMMADIYAH LAMONGAN

FAKULTAS ILMU KESEHATAN

PRODI D III FISIOTERAPI

Terakreditasi LAM PT-Kes

Jl. Raya Plalangan - Plosowahyu Km 02 Lamongan Telp /Fax : 0322 - 322356

Email : um.lamongan@yahoo.co.id

LEMBAR KONSULTASI

NAMA MAHASISWA : ISNAINI AGUSTIN WIJAYANTI

NIM : 18.02.04.0040

PROGRAM STUDI : D3 FISIOTERAPI

JUDUL : PENATALAKSANAAN FISIOTERAPI PADA KASUS BRONKITIS KRONIK

PEMBIMBING 1 : **Rizka Asna Rahmawati, S.Ft**

Tanggal	Pembahasan	Saran Pembimbing	Tanda Tangan
1 Februari 2021	Judul Proposal	-Penatalaksanaan Fisioterapi	
2 Februari 2021	Acc Judul	-Penambahan "Bronkitis Kronik"	
3 Februari 2021	Revisi Bab 1-2	-DIII diganti D3 -Broncithis diganti Bronkitis - Penomoran	
6 Februari 2021	Revisi bab 1-2	-Manfaat khusus tidak ada preklinik -saluran pernapasan atas dihapus -sertakan gambar setiap	

		anatomi dengan kualitas yang jelas -Paragraph rata kanan kiri -penjelasan patofisiologi -point problematika dimasukkan dalam pemeriksaan fisioterapi	
7 Februari 2021	Revisi Bab 1-2	-Tambahkan Daftrar pustaka -Anatomi paru ditaruh atas -Judul Buku dan nama Jurnal ditulis *italic* -menambahkan lembar konsultasi	
8 Februari 2021	ACC Sempro		
3 Maret 2020	Konsul Bab 3-5	-Proposal di ganti Laporan tugas akhir - Bab 3 di rapikan sdi sesuaikan dengan yang awal - Banyak yang tulisannya yang typo - Bab 4 disertakan refrensi	
8 Maret 2021	Revisi Bab 3-5	- Merapikan penomoran bab 3 - Bab 4 Ditambakan penelitian dari orang lain	
13 Maret 2021	Acc Sidang akhir		